Lane Medical Library

AUS DEM PATHOLOGISCHEN INSTITUT DES ALLGEMEINEN
KRANKENHAUSES BARMBECK-HAMBURG
PROSEKTOR: DR. GERLACH

ÜBER AN- BZW. MERENCEPHALIE

INAUGURAL-DISSERTATION

ZUR

ERLANGUNG DER DOKTORWÜRDE

EINER

HOHEN MEDIZINISCHEN FAKULTÄT

DER

UNIVERSITÄT HAMBURG

VORGELEGT VON

HANS GLATZEL
AUS GÖPPINGEN
MED. PRAKT. AM INSTITUT

VERÖFFENTLICHT IN
„ZEITSCHR. FÜR DIE GES. NEUROLOGIE UND PSYCHIATRIE", BD. 111

VERLAGSBUCHHANDLUNG JULIUS SPRINGER IN BERLIN. 1927

EMB

WAF pv

Gedruckt mit Genehmigung
der Medizinischen Fakultät der Hamburgischen Universität.
Referent: Prof. Dr. Fahr

Die menschlichen Mißbildungen mit Defekten und Verbildungen des nervösen Zentralorgans und des Schädelskeletts haben für das Verständnis des ausgereiften, vollentwickelten Organismus ein besonderes Interesse. Schon der morphologische Aufbau, oft ein scheinbar wirres, ungeordnetes Durcheinander von Organteilen, zeigt uns verschiedene Entwicklungsmöglichkeiten des einzelnen, noch nicht ausdifferenzierten Gewebes und die Veränderlichkeit der Beziehungen der Gewebsarten untereinander. Wir sehen die reaktiven Veränderungen des in Entwicklung begriffenen Organismus auf irgendeine Noxe, wobei wir allerdings über die kausale, sehr häufig auch über die formale Genese noch sehr wenig sagen können. Und endlich treffen wir Organteile, deren gewebliche Zusammensetzung entwicklungsgeschichtlich früheren Phasen entspricht. Als Folgen dieser primären Fehlbildungen treten sekundäre auf, durch die abweichende Struktur und die mangelhafte oder fehlende Funktion des Zentralorgans bedingt. In erster Linie ist dabei das knöcherne Gerüst der Schädelkapsel und der Gesichtsschädel betroffen und die funktionell unmittelbar abhängigen Teile des Nervensystems: regelrecht angelegte jüngere Teile des Gehirns, das Rückenmark und evtl. noch das periphere Nervensystem. Naturgemäß läßt sich nicht immer eindeutig auseinanderhalten, was man als primäre Fehlbildung und was man als sekundäre Folgeerscheinung anzusprechen hat. Im weiteren Sinne erleidet der ganze Organismus durch das Fehlen der Impulse von seiten des Zentralorgans und den dadurch veränderten Ablauf der Lebensvorgänge Veränderungen. In die Augen fallend ist hier besonders die Alteration des endokrinen Systems, die von einer anatomisch nachweisbaren Fehlentwicklung der Hypophyse auszugehen scheint, und sich in ihrer Wirkung auf die anderen innersekretorischen Drüsen besonders deutlich und regelmäßig an der Nebenniere äußert.

Obwohl der Befund an Thymus, Thyreoidea usw. nichts Regelmäßiges und Besonderes bietet, müssen wir doch bei den engen Beziehungen der Drüsen untereinander eine Alteration des ganzen Systems annehmen, wenn uns auch jegliche Angaben über den Stoffwechsel dieser Mißbildungen fehlen. Vielleicht läßt sich sogar das auffallende Überwiegen des weiblichen Geschlechts bei den Anencephalen damit in Verbindung bringen. Gerade die Beobachtung des Ablaufs der Lebensvorgänge in einem derartigen Wesen ist aufschlußreich, wenn man die Möglichkeit hat, Lebensäußerungen jeder Art, Atmung, Herzaktion, Sensibilität, Motilität usw. in Beziehung zu den anatomischen Substraten zu setzen und dadurch Rückschlüsse auf die Funktion und Unersetzbarkeit bestimmter Hirnteile zu ziehen. Solche Ergebnisse sind wertvoller als die bei entsprechend vorbereiteten Tieren gewonnenen. Meist ist allerdings wegen der ausgedehnten Defekte die Lebensfähigkeit für weitläufige Untersuchungen zu gering, um so wichtiger sind die einwandfrei festgestellten Beobachtungen mit längerer Lebensdauer, wie sie nur in geringer Zahl existieren. Den vorliegenden Fall wollen wir nun unter den angeführten drei Gesichtspunkten betrachten: vom anatomisch-entwicklungsgeschichtlichen Standpunkt aus als formale Mißbildung des nervösen Zentralorgans und des Schädels; dann die Auswirkung dieser primären Fehlbildung auf den übrigen Organismus, in der Hauptsache auf das endokrine System; und schließlich wollen wir noch die beobachteten Lebensäußerungen des Kindes in Beziehung zu setzen versuchen zu den anatomischen Substraten.

Unser Fall ist ein ausgetragenes Kind weiblichen Geschlechtes. Die Mutter ist 27 Jahre, der Vater 28 Jahre alt, beide Eltern sind angeblich gesund und nicht miteinander verwandt. Von Alkoholismus oder Mißbrauch anderer Gifte ist nichts bekannt. Der Vater wird sogar als besonders solide geschildert. Geschlechtskrankheiten werden geleugnet. Ein Bruder des Vaters, der einen Wasserkopf gehabt haben soll, starb in einer Pflegeanstalt. Von sonstigen Mißbildungen oder Krankheiten in der Familie wird nichts angegeben. Die Eltern leben beide in erster Ehe, die Frau ist zum ersten Male schwanger. Die letzte Regel der Mutter läßt sich nicht genau feststellen. Am 3. IX. 2 Uhr a. m. Spontangeburt eines laut schreienden Kindes; am 3. IX. 12 Uhr mittags wird das Kind ins Krankenhaus gebracht, wo es bis zum Exitus letalis am 8. IX. verbleibt. Die Obduktion (P. S. 51/26 Kinderkrankenhaus Rothenburgsort, Obduktion: Dr. Gerlach) ergibt folgenden Befund:

Leiche eines ikterischen weiblichen Kindes mit stark entwickeltem Fettpolster. Der Kopf sitzt mit ganz kurzem Hals auf dem Rumpfe auf, reichliche Lanugobehaarung am ganzen Körper. Die Fingernägel überragen die Fingerkuppen, die Spitzenteile sind cyanotisch. Der Nabelschnurrest feucht und

schmierig. Äußeres Genitale dem Alter entsprechend, die großen Schamlippen überragen die kleinen.

Scheitelfußlänge	46 cm	Akromialhöhe	37,5 cm
Spannweite	53 „	Rechter Arm	21,3 „
Beinlänge	19,5 „	Brustumfang	33,5 „
Bauchumfang	31,0 „		

Nase und Mund sind gut ausgebildet, keinerlei Spaltbildungen. Beide Bulbi stehen sehr stark vor, die Pupillen sind beiderseits gleich weit, in den Augenbindehäuten reichliche Blutungen. Ohren groß, anliegend, sehr stark gewulstet. Eine Stirn ist über den Augen nicht vorhanden, die Haut geht von den Augen direkt auf den Schädel über, die Wölbung des Schädels fehlt vollkommen. Die Kopfhaut, mit spärlichen langen schwarzen Haaren bedeckt, fühlt sich in toto weich an und läßt keinen Knochen durchtasten. In der Medianlinie auf der Höhe des Kopfes zeigt sie 2 Spalten: eine vordere, der ein über bohnengroßer, leicht schmierig belegter, warzenartiger brauner Knoten aufsitzt, scheinbar aus der Tiefe des Kopfes kommend; die hintere Spalte ist längsoval, reicht fast bis zur Nackenhaargrenze und läßt, scharf begrenzt, graugelbe weiche Massen durchtreten, die etwa kleinwalnußgroß sind, flach prominieren und unter schmierigem Belag ebenfalls aus der Tiefe des Kopfes zu kommen scheinen. Der Schädel wird nun von der Halswirbelsäule in einem gut ausgebildeten Atlantooccipitalgelenk losgetrennt und der ganze Gesichtsschädel entfernt. Ein Schnitt um die median gelegenen Gebilde auf dem Kopf, unter Schonung der unmittelbar angrenzenden Partien der Kopfschwarte, stößt in der Tiefe von etwa 1,5 cm auf Knochen; die ganzen übrigen Weichteile des Schädels mit Ausnahme der beiden Bulbi werden entfernt und damit das knöcherne Gerüst freigelegt. Zu oberst befinden sich zunächst 2 wenige Millimeter dicke Knochenplättchen, die untereinander durch straffes Gewebe verbunden und nur flach gegen die Horizontale geneigt sind; sie werden nach vorn begrenzt durch eine über und hinter dem retrobulbären Fettgewebe liegende knöcherne Prominenz. Hinten liegen sie in ihrer ganzen Breite einer von unten nach oben dreieckig zulaufenden Knochenplatte an. Das hintere obere Ende des Knochenplättchens, das der Spitze des Dreiecks anliegt, ist dabei stark verdickt und außerordentlich hart. Zwischen den beiderseitigen Lamellen bleibt in der Medianlinie ein zehnpfennigstückgroßes Feld frei, das von braunen, weichen Massen erfüllt ist. Unter ihnen findet sich die derbe graubläuliche Dura. Sie zieht vom hinteren Pol der Schädelbasis, dem Knochen fest aufsitzend, nach vorn bis zur Höhe des vorderen Randes der Sella turcica, zieht dann mit breitem Ansatz am Grund der Schädelbasis zum Infundibulum herüber, schließt sich eng an das Zentralorgan in der Mitte an und vereinigt sich auf der 9 mm breiten Strecke, die das Zentralorgan hier von der Hinterhauptsschuppe trennt, mit der Dura der anderen Seite. Man kann in diesem dachförmigen Zusammenschluß eine Ähnlichkeit mit dem Tentorium sehen. Über den Teil der Schädelgrube, der vor dem vorderen Ansatz liegt, spannen sich noch schmale dünne Streifen von Duragewebe. Die Dura wird nun rings abgetrennt, der Schädel in der Sagittallinie gespalten und, um den einen Teil unverletzt erhalten zu können, nur auf der linken Hälfte die sämtlichen Durareste und das Zentralorgan vollständig entfernt. Wir wollen von der Beschreibung der Hirnreste vorläufig absehen und erst im Zusammenhang das knöcherne Gerüst betrachten (Abb. 1).

Beim ersten Blick fällt schon die trigonocephale Form in die Augen. Die Knochen sind durchweg sehr dick und fest, insbesondere das laterale vordere Ende der Basis gegen den Bulbus (von einer Orbita kann man bei dem starken Defekt nicht reden), das Felsenbein und die Gegend vor und hinter dem Infundibulum. Nach vorn ist die Basis offen und ohne knöchernen Abschluß; den verdickten

Knochenrändern sitzt unmittelbar das retrobulbäre Gewebe und damit der Bulbus auf. Es ist nicht ganz einfach, an dieser mißgebildeten Schädelbasis die einzelnen Knochen wiederzuerkenen, doch können wir bei näherem Betrachten fast alle vorhandenen Teile mit den entsprechenden des normalen Schädels in Parallele setzen. Die laterale vordere Begrenzung, ein kurzes hartes Knochenstück, entspricht dem großen Keilbeinflügel, als mediale Begrenzung findet man eine wulstige Knochenleiste, die durch eine schmale Furche von einer entsprechenden Leiste auf der anderen Seite getrennt ist. Sie stellt den verkürzten verdickten Keilbeinflügel mit dem Processus clinoid. ant. dar, der vermutlich durch Teile des Stirnbeins noch verstärkt ist. Bei der allgemeinen starken Verknöcherung der Nähte vermögen wir aber auch hier eine Scheidung nicht mehr sicher vorzunehmen. An der medialen Fläche der genannten Leiste, 7 mm vor dem vorderen Rand des Infundibulum, unterläuft sie der Canalis nervi optici, der wenige Millimeter weiter vorn an ihrer lateralen Fläche unten wieder erscheint. Die Sella turcica ist wohl-

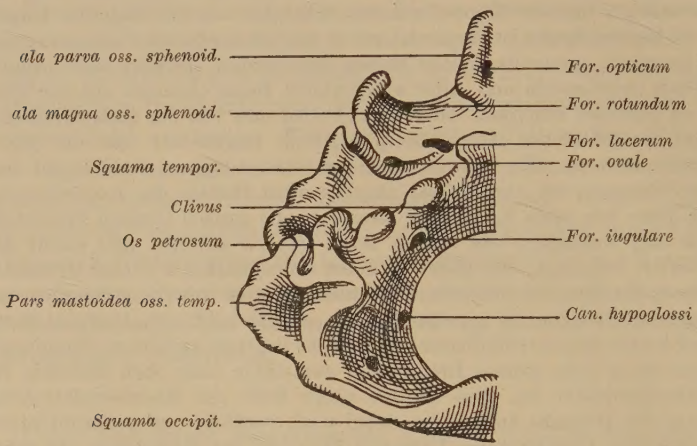

Abb. 1. Linke Hälfte der Schädelbasis. Vergr. $^5/_4$.

gebildet und besitzt ein überaus dickes und hartes Dorsum sellae. Von einer Crista galli sowie von einer Lamina cribrosa ist nichts nachzuweisen. An das Keilbein nach hinten, zum größten Teil untrennbar und ohne erkennbare Nahtlinie mit ihm verwachsen, schließt sich das Felsenbein an. An der medialen Berührungsfläche beider, unmittelbar neben der Sella, ist das längliche Foramen lacerum, das mit seiner Längsachse einen Winkel von 45° gegen die Transversallinie bildet und nicht, wie unter normalen Verhältnissen, in dieser Linie liegt. Lateral von ihm ist das Foramen ovale und vor diesem, durch einen nicht ganz geschlossenen Knochenring des Keilbeinflügels angedeutet, das Foramen rotundum. Hinter diesen Keilbeinflügel und vor das deutlich erkennbare Felsenbein schiebt sich ein dreieckiges Stück der Schläfenbeinschuppe, deren übriger Teil bei der Freilegung der Schädelbasis schon abgetragen wurde. Das Felsenbein fällt durch besonders massige Gestaltung und Härte seines Knochens auf; es ist deutlich quergestellt, wobei seine Achse mit der Sagittallinie einen nach hinten offenen Winkel von 70° bildet (gegen etwa 50° der Norm). Von der Felsenbeinpyramide heben sich besonders die Knochenleisten über dem Canal. semicirc. post. und sup. deutlich hervor. Die Pars mastoidea ist dick und plump; der Proc. mastoid. sowie der Proc. styloid. in einer Länge von 5—6 mm und etwas nach außen umgebogen, sind

gut ausgebildet. Hinter dem Proc. styloid. an regelrechter Stelle findet sich das Foramen stylomastoideum. Auf der hinteren Fläche ist das Felsenbein, das hier noch den Meatus accustic. int. aufweist, durch eine kräftige wulstige Knochenbildung deutlich gegen das Hinterhauptsbein abgegrenzt. Die Hinterhauptsschuppe von kräftigem Bau, steigt am hinteren Schädelpol in regelmäßiger Dreiecksform empor, zu beiden Seiten gleichmäßig dem (zur Freilegung der Basis schon entfernten) Scheitelbeinen sich anlegend; das Hinterhauptsbein umschließt als geschlossener Ring das Foramen occipitale magnum, eine transversal querovale Öffnung, durch die das nervöse Zentralorgan heraustritt. An der Innenfläche der Schuppe erhebt sich eine kleine Protub. occipit. int. und zwei transversal verlaufende Knochenwülste, über deren medialem Ende nahe dem Clivus das Foramen jugulare liegt. An dem steilen Clivus ist die Grenze zwischen sphenoidalem und occipitalem Anteil eben noch feststellbar. Die beiden Condyli occipitales sind wohlgebildet, mit bläulichem Knorpel überzogen; darunter bohrt sich der Canalis hypoglossi hindurch.

Auf dem Medianschnitt zeigt sich die Schädelbasis als kurzes plumpes Gebilde, dessen genauere Form und Maße aus der Abb. 2 ersichtlich sind. Es fällt vor allem der gedrungene massive Bau des Keilbeinkörpers auf, der den eigentlichen Grundstock der Basis ausmacht. Mit einer außergewöhnlich starken Knickung von 110° setzt sich an ihn, durch Vermittlung einer schmalen Knorpelscheibe, die Pars basilaris des Hinterhauptsbeins. Gerade das genaue Maß dieser Knickung des Keilbeinkörpers gegen das Hinterhauptsbein ist bei der Anencephalie von besonderer Bedeutung. Nach *Zingerle* ist der Winkel, den normalerweise Keil- und Hinterhauptsbein bilden, 171°, und entsprechend der Verkleinerung dieses Winkels haben wir ein Maß für den Grad der Anencephalie.

Abb. 2. $\varphi = 110°$.

Bei dieser hochgradigen Verbildung ist auch die übliche Einteilung der Schädelbasis in 3 Gruben nicht ohne weiteres gegeben. Leicht ist die hintere Schädelgrube abzugrenzen durch die deutlich hervorspringende Felsenbeinpyramide. Sie ist, wozu auch noch die starke Querstellung der Pyramide beiträgt, verhältnismäßig groß und durch den steilen Clivus sehr tief. Die vordere und mittlere Schädelgrube werden normalerweise getrennt durch die großen und kleinen Keilbeinflügel. Scheiden wir also durch eine Linie zwischen den dem großen und kleinen Keilbeinflügel entsprechenden Teilen die mittlere Schädelgrube ab, so bleibt als vordere Schädelgrube nur noch eine napfartige, nach vorn völlig offene flache Einsenkung; die vordere Schädelgrube ist also bei dem fast völligen Defekt der Stirnbeine so gut wie gar nicht vorhanden. Bemerkenswert ist dabei noch, daß die Dura an der Grenze zwischen vorderer und mittlerer Schädelgrube ansetzt und durchweg dem Knochen sehr fest anhaftet; in bezug auf Dicke und gleichmäßige Beschaffenheit bildet sie große Unterschiede, und auch in den einzelnen Zügen läßt sie keinen geregelten Verlauf erkennen. Von Falx ist keine Spur, vom Tentorium sind die oben angedeuteten Rudimente vorhanden.

Fassen wir den Gesamtbefund am Schädel nochmals kurz zusammen, so fanden wir: 1. Die Knochen des Schädels sind vorhanden wie beim normalen Organismus, nur das Siebbein fehlt. 2. Die Knochen sind in ihrer Größe und Gestalt mehr oder weniger stark verändert; besonders fällt die Plumpheit und Massigkeit einzelner Bestandteile auf. Die Verbindungen der Knochen untereinander sind zum größten Teil

fester, zum Teil aber auch weniger intensiv als unter normalen Verhältnissen. 3. Die Schädelbasis ist kurz, plump und massiv; dabei ist sie gegen die Pars basilaris des Hinterhauptsbeines außergewöhnlich stark geknickt. 4. Die Foramina für die Durchtritte der Hirnnerven sind alle vorhanden. 5. Es bestehen eigentlich nur 2 deutlich voneinander abgrenzbare Schädelgruben, eine vordere nur andeutungsweise; dabei ist die hintere Schädelgrube sehr tief, die mittlere flach. 6. Die Dura ist vorhanden, läßt aber in ihrer Ausbreitung und ihrem Ansatz die normale Anordnung größtenteils vermissen.

Abb. 3.

Schon bei der äußeren Besichtigung waren auf der Höhe des Kopfes 2 anscheinend aus der Tiefe kommende Prominenzen aufgefallen; die eine vorn über den Augen und die andere ungefähr über dem Hinterhaupt. Da der Schädel von außen einen sehr flachen Eindruck machte und anzunehmen war, daß er keinen großen Hohlraum für ein Zentralorgan enthalte, lag es nahe, diese beiden Hervorragungen irgendwie mit dem mißgebildeten Gehirn in Zusammenhang zu bringen.

Das Gebilde auf dem Vorderhaupt ähnelt in seiner gerunzelten Oberfläche mit verschiedenen buckligen Vorwölbungen und seiner festweichen Konsistenz am ehesten einer großen Warze (Abb. 3 und 4). Die behaarte weiche Kopfschwarte ist scharf abgegrenzt und senkt sich mit dem nach innen führenden breiten Stiel flachtrichterförmig in die Tiefe. In der Höhe des knöchernen Schädeldaches verbreitert sich der Stiel plötzlich und geht in eine breite,

Abb. 4.

etwa zehnpfennigstückgroße weiche braune Fläche über, die rings von den beiden Scheitelbeinen umschlossen wird. Auf der sagittalen Schnittfläche erscheint diese warzenartige Erhebung zusammengesetzt aus braunen feuchten Massen, die durch eingestreute weißliche Streifen und Herde eine gewisse Zeichnung erhalten. Über die Art des Gewebes ist makroskopisch noch keine Entscheidung zu treffen.

Die flache hintere, in ihrer oberflächlichen Gestaltung und Konsistenz auch an eine Warze erinnernde Erhebung ist umgeben von einem Kranz langer schwarzer Haare, die ganz scharf mit dem Rande des warzenartigen Gewebes aufhören (Abb. 5). Der sagittale Schnitt zeigt ein

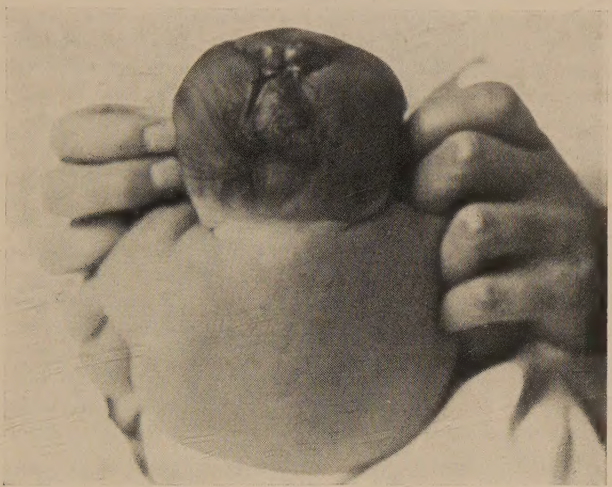

Abb. 5.

längsovales Gebilde von 18 mm Länge und 12 mm Höhe, das aber nicht ins Innere des Schädels hineinreicht, sondern ganz in die gelbe fettreiche Kopfschwarte eingebettet ist und mit den deckenden Schädelknochen nur eine ganz geringe Berührungsfläche hat. Die zentralen Partien sind braunrot und weich, umgeben von einer etwas festeren grauweißen Krause, die ins Innere hineinragt. Nach der freien Körperoberfläche zu liegt über der weißen Krause noch eine 1—2 mm dicke derbe, graubraune Gewebsschicht, die sich von der darunter liegenden in ganzer Ausdehnung scharf sondern läßt. Die Struktur dieses Gebildes ist auf zahlreichen Schnitten in anderen Ebenen prinzipiell immer dieselbe.

Nachdem die restliche Kopfschwarte mit den eben besprochenen Gebilden über dem bedeckenden flachen Knochen entfernt und auch der Stiel des vorderen warzenartigen Gebildes in dieser Höhe durchtrennt ist, zeigt sich die ganze Ausdehnung der Öffnung, die zwischen den Scheitel-

beinen klafft und die fast genau die Gestalt eines regelmäßigen Fünfecks hat. Ausgefüllt ist diese Öffnung von einer mäßig weichen, unregelmäßig braunrot-gelbweiß gefleckten Masse, die in ihrer Beschaffenheit der vorderen Erhebung gleicht. Auf dem Sagittalschnitt durch den Schädel zeigt sich nun, daß diese fünfeckig begrenzte Fläche, deren Niveau in Höhe des oberen Randes des Keilbeinkörpers steht, sich nach unten in die hintere Schädelgrube hinein bis zum Foramen occipitale magnum und bis zum unmittelbaren Anschluß an das Rückenmark fortsetzt. Es wird nun das ganze Gebilde, das mit der Umgebung nur geringe

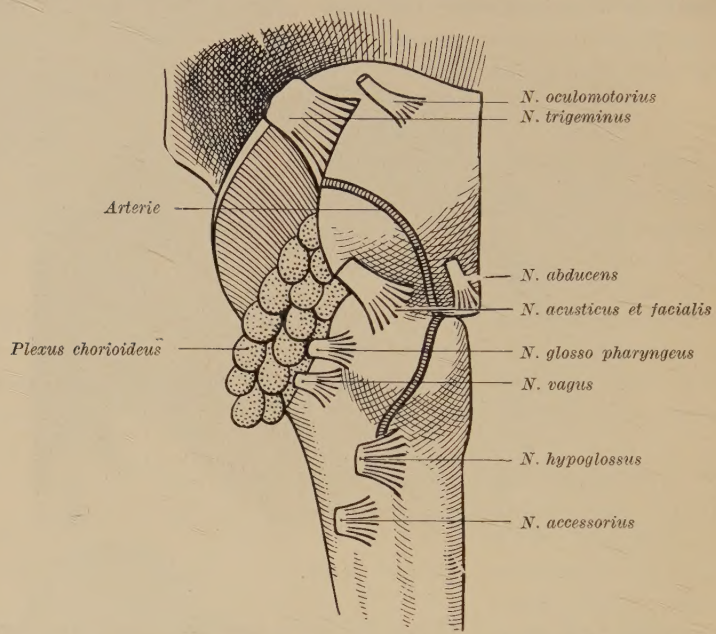

Abb. 6. Pons und Medulla oblongata, rechte Hälfte. Vergr. $^4/_1$.

leicht trennbare Verbindungen hat, vorsichtig herausgelöst. Die ventrale Seite entspricht der äußeren Form nach dem normalen Bau der Brücke und des verlängerten Marks (Abb. 6).

Nach oben grenzt sich die Brücke durch einen tiefen Spalt scharf gegen die nicht mehr differenzierbaren, höher gelegenen Teile des Zentralorgans ab. Die Wölbung im ganzen, der flache, deutlich sichtbare Sulcus basilaris sowie das an richtiger Stelle vorhandene tiefe Foramen caecum gleichen völlig den normalen Verhältnissen. An der Medulla oblongata zeigt sich am kranialen Ende eine flache rundliche Prominenz, die von dem entsprechenden Gebilde der anderen Seite durch eine mäßig tiefe Furche getrennt ist, aber keine weitere Gliederung erkennen läßt. Unterhalb davon ist eine breite Furche in der Medianlinie, die sich nach distal verschmälert. Von einer Decussatio pyramidum ist nichts vorhanden, wie auch nur die Olive, nicht aber die Pyramide ausgebildet ist. Der Ursprung der Hirn-

nerven findet sich an den gewohnten Stellen: am vorderen Rand der Brücke, wenig neben der Medianlinie erscheint als zartes dünnes Faserbündel der Nerv. oculomotorius. Weiter nach lateral und hinten treten aus einer flachen Spalte, die im übrigen von blutreichen schwammigen Massen des Plexus chorioideus erfüllt ist, reichlich Fasern, die sich unmittelbar nach dem Austritt zu einem derben Strang vereinen und den N. trigeminus bilden. Wieviel davon der Pars motoria, wieviel der Pars sensibilis zukommt, ist nicht zu entscheiden. Am hinteren Rand der Brücke entspringen dicht neben dem Foramen coecum dünn und zart der N. abducens, wenig lateral von ihm, durch ein Gefäß getrennt, das Bündel der Facialis-, Intermedius- und Acusticusfasern. Auch hier läßt sich keine Trennung der einzelnen Teile vornehmen. An regelrechter Stelle der Oblongata, dicht am lateralen Ende der Oliven, kommen in Ausdehnung von etwa 2 mm hintereinander eine Reihe von Fasern zum Vorschein, die in ihrem weiteren Verlauf die Nn. glossopharyngeus und vagus darstellen und in ihrer Ursprungslinie nicht ganz bis an den Facialis-Acusticus heranreichen. Die Austrittslinie des Nervus hypoglossus aus dem Zentralorgan, die unter normalen Verhältnissen bis nahe an das obere Ende der Oliven reicht, findet hier ihr Ende schon an deren unterem Rand; sie erscheint als eine Reihe dünner Fasern, die konvergieren und in ihrer Gesamtheit nach vorn und oben gerichtet sind. Endlich sind noch lateral und weiter unten, mit ihren Ursprüngen bis ins Cervicalmark hinabreichend, die Fasern des N. accessorius erkennbar.

Dorsal ist dieser anscheinend ganz wohlgebildete Hirnteil fortlaufend mit einer wenige Millimeter dicken, weichen, graubraunen Schicht bedeckt, die nach Herauslösen des ganzen Gebildes aus der Schädelhöhle den Hirnteilen noch fest anhaftet. Ungefähr in Höhe der Oliven ist beiderseits lateral je eine schmale Spalte sichtbar, aus der schwammiges rotes Gewebe des Plexus chorioideus herausragt, das sich auch nach der ventralen Seite hinüberlegt. Trägt man diese graugelben Schichten von dorsal her ab, so findet man darunter eine ausgesprochen viereckige, der Fossa rhomboidea entsprechende flache Grube, die nach hinten in einen wohlgebildeten Calamus scriptorius spitz ausläuft. Von Einzelheiten der Struktur ist nur in der Mitte eine langgestreckte flache Erhöhung, der Colliculus facialis, zu erkennen mit seinem vorn und hinten sich verjüngenden Ende. Der caudale Teil der Grube ist zum großen Teil ausgefüllt von reichlichen Massen des Plexus chorioideus.

Das Rückenmark erscheint im ganzen klein, mißt vom Anfang der ersten Cervicalwurzel bis zur Spitze des Conus terminalis 138 mm. Makroskopisch ist nichts Auffälliges zu bemerken. Die Nervenwurzeln entspringen an normaler Stelle und in normaler Anzahl; die Cauda equina ist ein kräftiges Faserbündel. Nach Entfernung der bindegewebigen Hüllen ergeben sich nachstehende Maße:

	quer	ventro-dorsal
2. C. S.	4,7 mm	2,8 mm
Cervicalanschwellung	6,0 „	4,0 „
8. D. S.	3,8 „	3,0 „
Lumbalanschwellung	4,3 „	4,0 „

Von bindegewebigen Hüllen ist eine derbe grauweiße Dura vorhanden, die sich leicht von den nervösen Organen, nur sehr schwer von dem knöchernen Schädelgerüst abziehen läßt. Der schmale, durch nervöse Gebilde nicht ausgefüllte Raum der hinteren Schädelgrube ist erfüllt von derben häutigen Geweben, die auch zum Teil eine bröckelige Konsistenz besitzen und sich histologisch als straffes kernarmes Bindegewebe mit Zerfallsherden, weiten Gefäßen und zahlreichen Blutungen erweisen.

Die makroskopische Betrachtung des Schädelinhalts kann nur einen ungefähren Anhaltspunkt geben für die wirklich vorhandenen Bestandsreste; genauere und wertvollere Ergebnisse liefert erst das mikroskopische Bild. Zur Technik, die wir im vorliegenden Falle anwandten, mögen wenige Worte genügen. Das gesamte Material wurde in Formol fixiert und zum größten Teil in Paraffin eingebettet. Zur Orientierung über die histologische Zusammensetzung diente stets eine Hämalaun-Eosin-Färbung, der aber weitere angeschlossen wurden, um etwa gesuchte und nicht gefundene Bestandteile auffindbar zu machen, oder um einen erhobenen Befund noch weiterhin bestätigen zu können. Wir benutzten dabei noch die Kollagenfärbung nach Mallory, für die Darstellung der Granula in den Ganglienzellen die Methode nach Lenhossèk mit Toluidinblau und zur Heraushebung der Gliafasern die neu angegebene Vimtrupsche Methode mit Säurefuchsin und Lichtgrün, die in dem besonders liegenden Fall allerdings nicht immer eindeutige Resultate lieferte. Von großem Wert war uns immer wieder die Weigertsche Markscheidenfärbung am Gefrierschnitt, daneben wurden am Gefrierschnitt Fettfärbungen mit Sudan III und Fettponceau angefertigt. Die Resultate der histologischen Untersuchung sollen im folgenden in derselben Reihenfolge wie die der makroskopischen besprochen werden.

Der Sagittalschnitt durch die vordere Erhebung auf dem Schädel zeigt diese in ihrem in sich geschlossenem Gewebe scharf gegen die Kopfschwarte abgesetzt. Sie ist an der Oberfläche bedeckt von einem regelrecht geschichtetem Plattenepithel mit deutlichem Stratum cylindricum, spinosum und granulosum, mit Protoplasmabrücken und spärlich verhornten Lamellen. An das Epithel schließt sich nach der Tiefe kollagenes, mäßig kernreiches Bindegewebe an von ziemlich lockerem Bau und subcutanes Fett mit reichlichen Haarbälgen. Der Aufbau der Wurzelscheiden sowie die Haare selbst zeigen keine Besonderheiten. An der Umschlagestelle der Kopfschwarte wird das Plattenepithel auf den Hervorragungen ringsum dünner und hört plötzlich auf. Die Oberfläche bildet nun eine teilweise homogene, teilweise feingekörnte Schicht, die sich mit Hämalaun intensiv blau färbt. Eine irgendwie einheitliche oder geordnete Struktur besitzt das darunterliegende Gewebe nicht. Vorherrschendes ist kernreiches, mehr oder weniger locker gebautes fibrilläres Bindegewebe mit rundlichen oder spindeligen Kernen, reichlichen außerordentlich weiten stark blutgefüllten Capillaren und Venen, vereinzelten Blutungen und zerfallenden Herden, in denen überhaupt keine Struktur mehr zu erkennen ist. Von diesem Anteil grenzt sich eine Gewebsart ab, die in halskrausenartiger Form von dem kernreichen Bindegewebe um- und durchwachsen, in Form nicht scharf begrenzter Herde sich in dieses einlagert. Es ist ein feinmaschiges Netz, zarteste Fasern und rundliche oder astrocytenähnliche Zellen mit blassem Protoplasma und rundem stark färbbarem Kern. Dazwischen liegen kleine Nester von Lymphocyten, wie denn überhaupt überall, besonders in den Randpartien, eine lymphocytäre Infiltration nachweisbar ist. An einer umschriebenen Stelle, unmittelbar unter den Randschichten, weicht das Bindegewebe breit auseinander seine Capillaren erweitern sich sehr stark, sind dicht mit Blut gefüllt, während die freien weiten Räume eine Auskleidung von einschichtigem kubischen Epithel erhalten haben. Auch sonst trifft man zerstreut zwischen dem Bindegewebe vereinzelte derartige, mit kubischem Epithel bekleidete Hohlräume, in deren Umgebung die Capillaren besonders weit sind.

Auf dem Sagittalschnitt durch die hintere Erhebung auf dem Kopf zeigt sich das regelrecht ausgebildete Plattenepithel der Kopfhaut deutlich abgesetzt gegen die homogene und körnige Schicht, die hier die Stelle des Epithels einnimmt. Der Bau der Kopfschwarte mit ihrem fibrillären Gewebe, dem subcutanen Fett und den zahlreichen Haarbälgen ist derselbe wie im vorhergehenden Schnitt. Wie schon makroskopisch erkennbar, umgibt das Fettgewebe der Kopfschwarte fast ringsum die graubraunen homogenen Massen im Innern; an der Stelle, an der sie sich am stärksten dem Schädeldach nähern, ist das Fettgewebe auf eine Breite von wenigen Millimetern durch fibrilläres Gewebe ersetzt, so daß ein unmittelbarer bindegewebiger Zusammenhang mit dem knöchernen Schädel besteht. Das ganze Gebilde stellt sich dar als eine ungefähr ringförmige, allseitig geschlossene Gewebsanlage von geringer Dicke, die oben und hinten je eine längliche Auftreibung besitzt; dazwischen besteht noch ein kleiner Hohlraum. Der histologische Aufbau ist für alle diese Teile derselbe. Unter dem dünnen, blut- und zellreichen fibrillären Gewebe findet sich das zarte Maschenwerk mit den runden Kernen und den blutstrotzenden weiten Capillaren. Das retikuläre Gewebe gleicht vollkommen dem schon oben gefundenen, doch treten jetzt noch mehr Blutungen in den Vordergrund; sie haben in einer der Auftreibungen zu ausgedehnten hämorrhagischen Zerstörungen geführt. Diffuse kleinere Hämorrhagien sind überall zerstreut zu finden, die lymphocytäre Infiltration tritt zurück. Die Oberfläche nach dem zentralen Hohlraum hin ist bedeckt von einschichtigem zylindrisch-kubischen Epithel mit vereinzelten Einsenkungen ins Gewebe. Am unteren Pol ist entsprechend der bindegewebigen Zwischenschaltung im Fettgewebe der Kopfschwarte die ringförmige Anordnung durch einen kräftigen zellreichen Gewebszug nach innen vorgebuchtet, geht hier in dem bindegewebigen Strang auf und bildet mit ihm ein baumartig verzweigtes, an der Peripherie fein zottenartig verteiltes Gebilde. Die Zotten sind überzogen von einem kubischen Epithel und enthalten weite blutreiche Capillaren. Die Capillaren in den dickeren Stämmen zeigen regelrechten Endothelbelag, das Blut führt vereinzelte Lymphocyten. Unmittelbar neben dieser baumartigen Verzweigung ist das maschige Gewebe noch einmal papillär vorgebuchtet, wobei in das Innere der Papille aus dem umgebenden blutreichen Gewebe gefäßreiche Bindegewebssprossen eindringen.

Bei der makroskopischen Untersuchung fanden wir nach Abtragen des vorderen Gebildes von warzenartiger Form eine fünfeckige Fläche als Basis vor. Die histologische Betrachtung eines horizontalen Flächenschnittes zeigt im wesentlichen dasselbe feinmaschige rundzellinfiltrierte Gewebe; doch ist die ganze Anordnung so, daß man an entsprechende Hirnstammteile des normalen Gehirns erinnert wird. Die Glia — denn um solche handelt es sich doch hier dem ganzen Aufbau und der ganzen Anordnung nach — ist in breiten Wülsten angeordnet, die scheinbar regellos das Bild durchziehen und vielfach durch faseriges Gewebe zerteilt sind. In groben Zügen erkennt man aber eine gewisse Regelmäßigkeit der Struktur, und wenn wir mit Vernachlässigung kleinster Einzelheiten das Ganze überblicken, so läßt sich eine ungefähre bilaterale Symmetrie feststellen; die dorsale abgestumpfte Ecke des Fünfecks wird neben kern- und gefäßreichem kollagenen Gewebe von einer dünnen Schicht der Glia gebildet, die hier deutlich einen transversal breiten, sagittal schmalen Kanal als Wulst umschließt und dabei gegen das Lumen von einer nur in Fragmenten nachweisbaren mehrschichtigen Epithellage bedeckt ist. Zwei breite bandförmige Streifen ziehen von der dorsalen Mitte im Bogen nach der ventralen Mitte, und zwar der eine ganz peripher, der andere, durch wenig Bindegewebe getrennt, etwas weiter innen. Beide vereinigen sich im vorderen Drittel. Die Einheitlichkeit des Bildes wird durch die durcheinanderwachsenden Gewebsarten gestört, und eine genaue Parallele mit normalen Verhältnissen läßt sich

nur schwer herstellen. Ganglienzellen sind nicht nachweisbar. Die ventrale Breitseite der Schnittfläche ist nach innen etwas eingezogen und hat hier seitlich von der Medianlinie, in lockerer Verbindung mit dem übrigen Organ, je einen kleinen längsovalen Körper liegen. Er besteht aus einer blassen homogenen Substanz mit rundlichen Kernen und ist nach außen durch eine ringförmig angeordnete Faserschicht mit spindeligen Kernen begrenzt. In diesem Schnitt haben wir zum erstenmal etwas vor uns, was wir mit einem normal gebildeten Hirnteil in Beziehung setzen können. Wir finden eine auffallende Übereinstimmung mit dem Bild, das man bei einer Durchschneidung des Hirnstammes unmittelbar über der Brücke erhält. Wir haben demnach im vorliegenden Schnitt die gliöse Substanz als Basis pedunculi, als Tegmentum und als Lamina quadrigemina je nach ihrer Lage zu dem Kanal, dem Aquaeductus Sylvii zu bezeichnen. Der Einschnitt an der ventralen Breitseite entspricht der Fossa interpeduncularis, und der ovale Körper daneben ist vermutlich der quergeschnittene N. oculomotorius.

Der Schnitt durch den vorderen Rand der Brücke zeigt die Glia in deutlich abgrenzbaren Feldern angeordnet. Um einen in der Medianlinie gelegenen, wenig nach dorsal verschobenen Kanal legen sich breite Gewebsstreifen, die ventral wesentlich breiter sind als dorsal und um den Kanal an Dichtigkeit der Maschen zunehmen. Am unteren Rande des Lumens liegen ganz vereinzelte Ganglienzellen. Der Zelleib ist längsoval und nimmt bei Hämalaunfärbung einen diffus violetten Farbton an, ohne daß noch Einzelheiten zu erkennen wären. Der Kern ist mäßig stark gefärbt, ein Kernkörperchen ist nicht zu sehen. In der lateral gelegenen Glia treten feine Streifchen von geringer Färbbarkeit auf, die zu Bündeln geordnet bis an den Rand dieses Gebietes ziehen. Nach außen legt sich dem ganzen Umfang des Gliafeldes fibrilläres Gewebe an; auf diese bindegewebige Schicht folgt nach außen wieder konzentrisch ein zweites Feld gliösen Gewebes. Im Innern finden sich noch vereinzelte kleine Blutungsherde, während die um den Kanal gelegene Gliaschicht wohl reichlich blutgefüllte Capillaren, aber keine Blutungsherde aufweist. Die Benennung fällt hier bei der größeren Ähnlichkeit mit normalen Verhältnissen leichter: Der Aquaeductus Sylvii ist größer geworden, nach unten von ihm die offenbar gut angelegten, aber regressiv veränderten Ganglienzellen gehören dem Nucleus N. trochlearis an, die feine Streifung der Glia hat man wohl als marklose Nervenfasern, das innere breite gliöse Feld als Brückensubstanz anzusprechen. Das äußere Gliafeld, durch Bindegewebe von dem inneren völlig getrennt, gehört wohl dem Kleinhirn bzw. dessen Anlage zu.

Legt man den Schnitt etwas tiefer, etwa in die Mitte der Brücke, so zeigen sich zwei deutlich voneinander geschiedene, in sich selbst geschlossene Gliakomplexe: eine ventrale halbkreisförmige Hälfte und eine dorsale rechteckige. Dazwischen dringt, von außen nach innen sich verjüngend, ein breitbasiges zottiges Gebilde, das sich an seinen Enden fein verzweigt und von einschichtigem kubischen Epithel bezogen ist. Die Zotten bestehen wieder hauptsächlich aus weiten Capillaren und gleichen völlig den schon in der hinteren Prominenz auf der Höhe des Schädels gefundenen Zottenbäumchen. Das untere ventrale Gliagebiet ist an seiner den Gefäßzotten zugekehrten Seite von einem kubisch-zylindrischem Epithel bekleidet. Vielfach bildet es Gruben und Einsenkungen in das Gewebe. In dem Gliagewebe selbst zieht eine feine fibrilläre Streifung bogenförmig an der Oberfläche gegen die Medianlinie hin; in der Nähe des ventralen Randes wird sie von einer Reihe weiter Gefäße mit spärlichen kollagenen Fasern durchsetzt. Der Gesamtaufbau ist locker und kernärmer als in den höheren Teilen. Zerstreut angeordnet finden sich zahlreiche Ganglienzellen von wohlgebildeter Struktur und wechselnder Größe; der Zelleib ist sternförmig, das Plasma ist mit feinen Granulis erfüllt, teilweise sind diese Granula aber auch nicht einzeln zu erkennen,

und das ganze Plasma färbt sich diffus. Der blasse bläschenförmige Kern mit dem runden Kernkörperchen hebt sich immer gut heraus; vielfach ist in ihm ein Gitter- oder Balkennetz oder Reste von einem solchen nachweisbar. Eine nähere Beziehung der einzelnen Ganglienzellen unter sich oder zu anderen Gebieten ist nicht zu erkennen. Im Gegensatz zu ihnen besitzen die Gliazellen helles Protoplasma und einen kleinen runden Kern.

Der dorsal gelegene rechteckige Gewebsbezirk unterscheidet sich in mancher Hinsicht von dem ventralen. Ganglienzellen sind überhaupt nicht aufzufinden, das Gewebe besteht nur aus zellreicher Glia mit reichlicher Vascularisierung und — auch im Gegensatz zu dem ventralen Gewebskomplex — kleineren und größeren Blutungen. Man hat den Eindruck einer wenig weit fortgeschrittenen geweblichen Differenzierung und Ausreifung. Wie die eben erwähnten Teile, in denen sich Ganglienzellen fanden, sowohl ihrer histologischen Struktur als ihrer topographischen Lage nach als die Hauptmasse des Pons anzusehen sind, so gehört sicher der letztere Teil dem Gebilde zu, das bei der Mißbildung die Stelle des Kleinhirns einnimmt. Der Aquaeductus Sylvii und der einwachsende Plexus chorioideus ist als solcher ohne weiteres zu erkennen.

Die Trennung des Organs in einen geschlossenen ventralen und dorsalen Abschnitt finden wir in Höhe des unteren Brückenrandes noch ebenso ausgesprochen. Wieder der ventrale halbkreisförmige, der dorsale rechteckige Teil; dazwischen eindringend der Plexus chorioideus. Auch von der medialen Seite legt sich ein schmales Stück eines derartigen Zottenbäumchens in die Spalte herein. Der ventrale Anteil ist an seiner nach oben gerichteten Seite von einem zylindrischen, nicht immer ganz vollständigem Epithel überzogen. Die Ganglienzellen sind alle wohlgebildet mit deutlichen Granulis, bläschenförmigen runden Kernen und dunklen Kernkörperchen, ordnen sich in Gruppen zusammen und sind nicht mehr diffus zerstreut. In der Nähe des äußeren lateralen Randes gegenüber dem Plexus findet sich eine langgestreckte Anhäufung von Ganglienzellen, deren dorsal gelegene nicht ganz so deutlich strukturiert zu sein scheinen und auch an Zahl spärlicher sind als die ventralen. In ihrer Fortsetzung nach dorsal, geschieden durch einen schmalen Gliastreifen, liegt eine kleine rundliche Gruppe. Auf den Grenzgebieten bei diesen und anderen Gruppen ist nicht immer sicher zu entscheiden, zu welcher im speziellen die einzelne Zelle gehört. Nach medial und ventral liegen große Ganglienzellen in plumper Hufeisenform beieinander und wieder medial und ventral davon eine kleine Gruppe von derselben Zellstruktur. An ihr vorbei zieht eine feine faserige Streifung, nach medial einen Streifen mit reichlichen Ganglienzellen in diffuser Verteilung abtrennend. Ganz in der Nähe des dorsalen Epithelüberzuges liegt noch eine runde Gruppe, an deren lateralem Rande zwei feinfaserige Streifungen zusammenlaufen, die tangential von der großen hufeisenförmigen Ansammlung heranziehen. Vergegenwärtigt man sich das Bild, das die normale Brücke in dieser Höhe bietet, so kann man in Analogie wie folgt identifizieren: Die laterale langgestreckte Gruppe ist die Radix sensib. n. trigemini, die in ihrer Fortsetzung, doch immerhin etwas abgesetzt, vermutlich dem Nucleus n. vestibul. lat. (*Deiters*scher Kern) zugehörig. Besonders markant erscheint die größte und deutlichste Gruppe in der Mitte, der Nucleus N. facialis und seine als feine Streifungen nach oben zum Nucleus n. abducentis ziehende Pars prima und Pars secunda der Wurzel. Das Genu internum n. facialis ist als Streifung nicht deutlich zu erkennen, doch werden ein Teil des absteigenden Astes sowie die Fila radicularia n. abducentis wieder sichtbar. Lateral von ihm, der runde Kern mit den großen Zellen, ist der Nucleus oliv. sup., die medialste Zone mit den diffus verteilten, ziemlich reichlichen Ganglienzellen stellt die Subst. reticularis grisea dar. An diesen ganzen wohlgegliederten Teil legt sich nach außen ventral

noch ein breiter Streifen Gewebes mit weiten Gefäßen an: die oberflächlichen Schichten der Brücke, im ausgereiften normal gebildetem Zustand als Fibrae pontis superfic. bezeichnet.

Die dorsale Bedeckung des plexusgefüllten Spaltraumes ist ohne differenzierte Struktur. Ganglienzellen finden sich nicht vor, das Gewebe im ganzen ist sehr kernreich und stark infiltriert mit kleinen Rundzellen. Die Gefäßversorgung, besonders mit prallgefüllten Capillaren, ist sehr reichlich; vereinzelt finden sich kleine Gewebsblutungen. In der Mitte grenzt sich ein Teil des Gewebes gegen den Rest durch dünne Bindegewebszüge etwas ab, sonst sind keine Einzelheiten einer Struktur des Kleinhirns vorhanden.

Der Schnitt durch die Medulla oblongata unterhalb der Oliven trifft ein einheitliches Organ mit einer breiten Fissur in der vorderen Medianlinie. Der Zentralkanal, ziemlich weit vorn liegend, ist völlig geschlossen und mit zylindrischem Epithel ausgekleidet, einzelne Ganglienzellen mit nicht immer ganz klarer Struktur liegen auf der Dorsalseite in der Mitte und scheinen den sensiblen Hinterstrangkernen zuzugehören. In querer Richtung lagern sich breite Faserzüge. Das Grundgewebe ist im übrigen weniger kernreich als in höheren Segmentebenen, feinmaschig, weniger reichlich vascularisiert und ohne Blutungsherde im Parenchym.

Das Rückenmark zeigt in den verschiedenen Höhen die dem normalen kindlichen Organ entsprechenden Umrißformen der grauen und weißen Substanz; etwas abweichend ist nur die auffallend breite Fissura med. ant. auf allen Schnitten. Der Zentralkanal ist durchweg breit, sein Lumen von einem Ependym zylindrischer Zellen ausgekleidet. Die graue Substanz erscheint etwas zusammengedrückt und plump, besonders die Hinterhörner; an normaler Stelle und in richtiger Anordnung treten die Zellen der *Clarke*schen Säule meist deutlich hervor. Die Vorderhornzellen sind entsprechend groß und zeigen klar die normalen Aufbaubestandteile; nur bei wenigen ist das Plasma diffus gefärbt, ohne die *Nissl*schen Granula noch erkennen zu lassen. Die Commissuren sind gut ausgebildet und zeigen sich bei stärkerer Vergrößerung aus kräftigen, sich kreuzenden Faserbündeln zusammengesetzt. Die obersten Segmente enthalten noch kleinere Blutungen, doch verschwinden diese nach unten sehr bald. Die genannten Aufbauelemente treffen wir in allen Segmentebenen in mehr oder minder unveränderter Form wieder; das unterscheidende und zugleich in der Beurteilung wertvollste Element ist der Markmantel der weißen Substanz, dessen Aussehen in den verschiedenen Höhen wechselnd ist.

Die Hinterstränge treten in ihrem ganzen Verlauf als stark gefärbte, dick mit markhaltigen Fasern besetzte Gebiete hervor; in der Medianlinie erkennt man ein schmales bindegewebiges Septum, vom Dorsalmark an werden der *Goll*sche und *Burdach*sche Strang noch durch das Septum paramedian geschieden. Wechselnd sind die Verhältnisse der Vorder- und Seitenstränge in den verschiedenen Segmenthöhen.

Ein *Weigert*sches Markscheidenpräparat in Höhe der Lumbalanschwellung zeigt den markscheidenhaltigen Seitenstrang, ausgehend von der lateralen Seite des Vorderhorns, schmal beginnend; dann verbreitert er sich langsam bis zum Seitenstrangwinkel, um plötzlich, ehe er die Hinterwurzeln noch erreicht hat, zu enden. Die Hinterwurzelfasern treten bogenförmig in die Hinterstränge ein und senden in der Fortsetzung der Richtung des Eintrittsbogens einzelne markhaltige Fasern weiter zum Hinterhorn. Dazwischen finden wir einerseits von diesen Fasern, andererseits von dem aufhörenden markhaltigen Seitenstrang, nach innen vom Hinterhorn, nach außen von der ganz schmalen hellen Wurzelzone begrenzt, ein rundliches Gebiet mit nur ganz vereinzelten kurzen, horizontal gerichteten markhaltigen Fasern. Im allgemeinen ist diese Zone hell, ohne senk-

recht verlaufende Markfasern, und liegt an der Stelle, wo wir normalerweise die Pyramidenseitenstrangbahn erwarten. Die schmale Lissauersche Randzone drängt sich zwischen die Wurzelzone des Hinterhorns und die Rückenmarksperipherie nach innen. Der Vorderstrang ist stark markscheidenhaltig, von entsprechender Breite und von einzelnen dicken austretenden Vorderwurzelfasern durchdrungen. Wie schon erwähnt, ist die Fissura mediana anterior sehr breit, der ihr anliegende Teil der Vorderstränge dementsprechend schmal; es scheint also hier der Anteil der Pyramidenvorderstränge völlig zu fehlen. Durch die Substantia grisea centralis ziehen gröbere und feinere Züge markhaltiger Fasern.

In Höhe des Dorsalmarks sind die Verhältnisse etwas anders geworden: Die Hinterstränge sind sehr breit. Neben ihnen liegt die schmale *Lissauer*sche Randzone und zwischen ihr und den markhaltigen Seitensträngen ein kurzer breiter gliöser Streifen. Anschließend zieht an der Peripherie ein schmales Feld mit dicken, stark gefärbten Fasern bis wenig über die Transversallinie nach vorn, in unregelmäßig gewellter Linie gegen das weiter innen liegende Feld von hellerem faserarmen Bau abgesetzt. Dieses letztere legt sich von der Randzone bis zum Seitenhorn an die graue Substanz an, und wir erkennen in ihm wieder die Pyramidenseitenstränge, wie wir im ersteren Bündel die Kleinhirnseitenstrangbahnen erkannt haben. Die übrigen Teile des Seitenstranges, verhältnismäßig breiter als im Lumbalmark, und die Vorderstränge sind stark markhaltig und lassen in sich keine genauere Scheidung erkennen.

Im Bereich der Cervicalanschwellung ist an den Hintersträngen insofern eine Änderung eingetreten, als die *Goll*schen Stränge sehr schmal, die *Burdach*schen um so breiter, beide aber stark markhaltig sind wie in den tiefer gelegenen Teilen. Lateral neben den austretenden hinteren Wurzeln finden wir wieder die *Lissauer*sche Randzone, an die sich die Kleinhirnseitenstrangbahn als schmaler halbmondförmiger Streifen anschließt. Diese Bahn an der Rückenmarksperipherie weist in ihrem dorsal gelegenen Teil eine mäßig tiefe Einkerbung, einen Sulcus accessorius lateralis auf, um den die Faserbündel herumziehen und der beiderseits symmetrisch auftritt. Den vorderen Teil dieses Faserareals muß man wohl als *Gowers*sches Bündel ansehen. Nach innen folgt eine etwas breitere hellere Zone, die sich ventral von dem Sulcus access. lat. allmählich verliert in eine stark markhaltige Zone, die den grauen Vorderhörnern anliegt und schließlich die ganze Breite der Seitenstränge einnehmend nach vorn zieht. Im ganzen Seitenstrang sind die inneren Partien, die seitliche Grenzschicht der grauen Substanz, immer besonders dunkel gefärbt. Die Gegend zwischen den Hintersträngen und den Seitenstrangbahnen, die wir vorher als Pyramidenbahnen bestimmt hatten, hebt sich wieder als lichtes faserarmes Feld heraus. Die Vorderstränge sind gleichmäßig stark markfaserhaltig, ohne Absetzung in einzelne Teile, die Fissura med. ant. breit, das vordere Commissurenbündel und die dem Seitenstrang angehörenden Fasern der grauen Substanz gut und deutlich sichtbar ausgebildet.

Im oberen Cervicalmark ist der Sulcus access. lat. noch breiter und tiefer geworden, die schmalen Kleinhirnseitenstrangbahnen liegen zum größten Teil ventral von ihm, reichlich markhaltig und durch die schmaler gewordene hellere Zohne von dem übrigen geschwärzten Anteil der Seitenstränge geschieden. Nach innen von der *Lissauer*schen Randzone liegt das lichte Feld der fehlenden Pyramidenbahnen. Das *Gowers*sche Bündel im vorderen Teil der Seitenstränge hebt sich durch schwächere Färbung gegen die stark tingierten Teile des Seitenstranges heraus, die in ihrer Gesamtheit die Bahnen aus dem *Deiters*schen und roten Kern, aus den Vierhügeln, der Formatio reticularis und dem Dachkern repräsentieren. Das *Helweg*sche Bündel ist als solches nicht zu erkennen.

Außer diesen Bestandteilen des eigentlichen nervösen Zentralorgans finden wir zwei Organe, die in unmittelbarer Beziehung zu ihm stehen und auf die wir noch unsere Aufmerksamkeit richten wollen: die Hypophyse und das Auge.

In die auffallend gut und regelmäßig ausgebildete Sella turcica, die oben bei Erörterung des knöchernen Schädels schon erwähnt wurde, legt sich als linsengroßes graubraunes weiches Gebilde die Hypophyse. Sie ist bedeckt von einer zarten graublauen dünnen Haut, die sich von den Procc. clinoid. antt. nach dem Dorsum sellae spannt und das Diaphragma sellae darstellt. Nach Entfernung dieser Membran läßt sich die Hypophyse leicht herausheben. Es zeigt sich, daß sie nach allen Seiten frei liegt und weder nach dem Rachen zu, in Richtung des Canalis cranio-pharyngeus, noch nach dem nervösen Zentralorgan hin, dessen Reste gerade über ihr liegen, irgendwelche geweblichen Verbindungen hat. Makroskopisch erhält man den Eindruck eines durchaus einheitlichen Organs, das keinerlei Verschiedenheit in seiner geweblichen Zusammensetzung erkennen läßt. Da der epitheliale, der *Rathke*schen Tasche entstammende Anteil der Hypophyse der weitaus überwiegende ist, liegt es nahe, anzunehmen (auch im Nachbargewebe sind nirgends Bestandteile oder Zellen, die dem nervösen Hinterlappen zugesprochen werden könnten), daß der nervöse Anteil fehlt. Diese Annahme wird durch den histologischen Befund vollkommen bestätigt (vergl. unten).

Das Auge sitzt dem vorderen Pol des Schädels frei auf, in keiner Weise von einer Orbita umschlossen. An die knöcherne Schädelbasis schließt sich unmittelbar ein ringförmiges 10 mm hohes Gebilde von gelbbrauner bis braunroter Farbe und ziemlich fester Konsistenz an. Auf diesen Ring legt sich allseitig feinlappiges Fett, nach vorn schließt sich der gespannte bläuliche Bulbus mit flach vorgewölbter Cornea an. Die Achse des Bulbus bildet mit der Medianlinie einen Winkel von 35°, der Querdurchmesser des Bulbus beträgt 21 mm, sein Längsdurchmesser 19 mm. Von dem Fettmuskelring gehen die Ansätze der Mm. rect. med., inf. und lat. sowie des M. obliqu. inf. auf den Bulbus über; weniger deutlich, aber doch nachweisbar, heben sich die nicht trennbaren Ansätze der Mm. rect. sup. und obliqu. sup. heraus. Die Cornea ist durchsichtig, wenig getrübt, die Iris blauschwarz, die Pupille rund, von ca. 2 mm Durchmesser. Die Linse zeigt regelrechten Bau und Beschaffenheit, der Glaskörper völlige Durchsichtigkeit und gallertig-weiche Konsistenz. Abweichend vom gewohnten Bild ist der histologische Bau der Netzhaut: Die innerste, den Bulbus völlig auskleidende Schicht ist eine Lage kubischer Zellen, vollgestopft mit einem feinkörnigen dunkelbraunen Pigment; an sie schließt sich noch eine zarte blaßgefärbte Schicht in Bruchstücken, an der Einzelheiten nicht mehr zu erkennen sind. Nach außen folgt ein schmales Band fibrillären Gewebes mit zahlreichen gut färbbaren spindeligen Kernen und vielen weiten blutgefüllten Capillaren, das wir als Chorioidea ansprechen müssen. Die Sclera, von etwa normaler Dicke, besteht aus eng aneinanderliegenden flach gewellten straffen Fasern, in die verhältnismäßig wenig spindelige Kerne eingestreut sind. Schneiden wir das hinter dem Bulbus liegende fettreiche Gewebe in transversaler Richtung, so finden wir als Auffallendstes den quer getroffenen Sehnerven. Er stellt sich dar als ein umfangreiches, vorwiegend aus kernreichem Bindegewebe

zusammengesetztes Gebilde, dessen Peripherie von einer kernreichen Schicht ringförmig angeordneter Fasern gebildet wird. Gerade dieser auffallende Kernreichtum und die starke Ausbildung des bindegewebigen Endoneuriums bei fast völligem Fehlen von Nervenfasern ist das Unterscheidende gegenüber dem gewohnten Bilde eines Opticusquerschnittes. Durch die Mitte des Nerven zieht die Arteria centralis mit dicker Wand und wohlgebildeter Intima, stark blutgefüllt und daneben eine dünnwandige Vene von entsprechendem Kaliber. Den Hauptteil des Schnittes nimmt Fettgewebe ein; es bekommt eine lappige Struktur durch breite, außerordentlich stark blutig infarzierte Bindegewebssepten und enthält daneben kleinere und mittlere Gefäße in großer Anzahl, einzelne feine Nervenfasern und die quergestreiften Muskelbündel der äußeren Augenmuskeln. Wenige Millimeter hinter dieser Segmentebene hat sich das Bild insofern geändert, als die zentralen Blutgefäße aus dem Nervus opticus verschwunden sind und dieser eine einheitliche Masse mit verkleinertem Querschnitt bildet. Die Bündel der quergestreiften Muskulatur sind kompakter und in sich geschlossener, wie die bindegewebigen Septen aber auch stark blutig durchtränkt. Um die zahlreichen kleinen Gefäße des Fettgewebes treten kleinzellige Rundzellinfiltrate auf, die im vorigen Schnitt sich nur andeutungsweise vorfanden. Schneidet man das retrobulbäre Gewebe noch weiter hinten, so vermißt man schließlich völlig den Sehnerv, der also blind im Gewebe endet.

Wie der Nervus opticus bestehen auch andere Hirnnerven, z. B. der Nervus trigeminus aus überwiegend locker gebautem fibrillären Bindegewebe, das von wechselndem Kerngehalt und diffus von kleinen Blutungen durchsetzt ist. In dieses lockere Gewebe eingelagert sehen wir kleine dicke Stränge, die Bindegewebsfasern mit spindeligen kräftig gefärbten Kernen und vereinzelt feine Nervenfasern enthalten. Durchweg sind sie aber gegen das übrige Gewebe abgesetzt, das um sie herum und an anderen Stellen Rundzellinfiltrate, Nekrosen und Hyalinisierung aufweist.

Die Ergebnisse der makroskopischen und mikroskopischen Untersuchung des nervösen Zentralorgans lassen sich wie folgt zusammenfassen:

1. Das Rückenmark, in seiner Gesamtheit kleiner als es dem wohlgebildeten Neugeborenen entsprechen würde, ist in seinem Eigenapparat vollkommen normal ausgebildet. Die Kernsäulen der grauen Substanz sind regelrecht gestaltet, die *Clarke*sche Säule gut ausgebildet. Der *Goll*sche und *Burdach*sche Strang sind ausgezeichnet entwickelt und durch Septen voneinander geschieden; die abgehenden hinteren Wurzeln als markscheidenhaltige Stränge leicht kenntlich. An Stelle der fehlenden Pyramidenseitenstrangbahn trifft man dort, wo man sie normalerweise erwartet, bis ins Lumbalmark hinab ein rundliches helles Feld. Die sehr breite Fissura mediana anterior entspricht den nicht angelegten Pyramidenvorderstrangbahnen; davon abgesehen ist der Vorderstrang in ganzer Länge mit einem starken Marklager versehen und von gehöriger Breite. In den Seitensträngen zeichnen sich die schmalen Faserzüge der Kleinhirnseitenstränge und der *Gower*schen Bündel deutlich ab; sie sind im Cervicalmark durch einen Sulcus accessorius lateralis eingebuchtet. Die übrigen Teile des Seitenstranges sind gut mit Markfasern versehen, lassen aber keine weitere Differenzierung erkennen.

2. An der Oblongata fällt bei makroskopischer Betrachtung das Fehlen der Pyramiden bei guter Ausbildung der Oliven auf; zwischen den Hintersträngen erkennt man eine schmale Fissur. Mikroskopisch sind keine Besonderheiten zu erkennen.

3. Der Pons zeigt eine der Norm entsprechende Gestaltung: die Wölbung und Form sowie die Zahl und der Ursprungsort der Hirnnervenwurzeln zeigen keine Veränderungen. In der Fossa rhomboidea sind feinere Einzelheiten der Struktur nicht zu erkennen, doch heben sich markante Teile wie der Colliculus facialis, der Calamus scriptorius und der Plexus chorioideus in starker Ausbildung deutlich heraus. Mikroskopisch zeigt der Haubenteil des Pons keine besonderen Verhältnisse; die Kerne der Hirnnerven sind, nicht durchgehend deutlich erkennbar, vorhanden; die diesbezüglichen Ganglienzellen sind zum Teil regressiv verändert. Vielfach ist, von den Ganglienzellgruppen ausgehend, eine zarte Faserung zu erkennen.

4. Das Kleinhirn ist nur ganz rudimentär entwickelt und nach seiner äußeren Form überhaupt nicht als solches feststellbar. Auf dem histologischen Bilde zeigen sich die ihm entsprechenden Anteile als lockere dicke Gliamassen mit reichlich parenchymatösen Blutungen und kleinzelligen Infiltrationen. Es sind keine Ganglienzellen vorhanden.

5. Die übrigen Hirnanteile vom Mittelhirn an aufwärts sind mit normal gebildeten Bestandteilen nicht mehr in Parallele zu setzen. Sie bilden in ihrer Gesamtheit kleinere und größere Knoten, die durch Bindegewebe voneinander abgegrenzt, ja sogar in zwei unzusammenhängende Teile auseinander gesprengt sind. Die gewohnte Umhüllung der Meningen fehlt; es sind diese — abtrennbar ist nur die dem knöchernen Schädel anliegende Dura — mit den bindegewebigen Elementen zu einem einheitlichen Gewebe zusammengeflossen. Histologisch finden wir gliöses Gewebe von mehr oder minder lockerem Bau, besonders in den peripher gelegenen Anteilen Rundzellinfiltrate, ausgiebige Vascularisierung mit prall gefüllten Gefäßen und vielfach diffuse Blutungsherde. Ganglienzellen finden sich nirgends. Das umhüllende Bindegewebe ist ebenfalls mit reichlichen Blutgefäßen, zelligen Infiltrationen, Blutungen und nekrotisierenden oder nekrotischen Gewebsbestandteilen durchsetzt. Größere Gefäßäste, die sich mit den normalen Gefäßen des Gehirns identifizieren ließen, bestehen nicht.

6. Die Hypophyse ist nur in ihrem oralen Teil angelegt und zeigt entsprechend dem völligen Fehlen des neuralen Lappens, keine Verbindung mit der Substanz des Zentralorgans.

7. Die Epiphyse fehlt völlig.

8. Das Auge ist äußerlich wohlgebildet, Sclera, Cornea, Linse und Glaskörper sehen wir in normaler Bildung. Dagegen ist von der Netzhaut vollständig nur die Pigmentschicht, lückenhaft die Schicht der Stäbchen

und Zapfen, von der Chorioidea eine schmale gefäßreiche Gewebszone und vom Nervus opticus nur ein Bündel blind endigender Nerven- und kollagener Fasern vorhanden. In dem üppigen retrobulbären Fett liegen in mangelhafter Ausbildung die sechs äußeren Augenmuskeln.

Bevor wir die Befunde des vorliegenden Falles zu anderen hierhergehörenden Mißbildungen in Beziehung setzen und würdigen, wollen wir noch mit ein paar Worten auf die Nomenklatur eingehen, die nicht immer ganz einheitlich gebraucht wird. Die gebräuchlichste Bezeichnung für derartige Monstren ist *Anencephalus*. Strenggenommen ist dies nicht richtig, da das Gehirn ja nicht völlig fehlt, sondern in Rudimenten und leidlich ausgebildeten Teilen vorhanden ist. Wir müssen also den Ausdruck Anencephalie für Fälle vorbehalten, wo von Gehirnsubstanz überhaupt nichts mehr vorhanden ist und ihre Stelle nur durch einen schwammigen gefäßreichen Rest, eine Area cerebrovasculosa (nach *v. Recklinghausen*) angedeutet ist. Dieser *Holoanencephalie* stehen Fälle mit deutlich erhaltenen Hirnresten gegenüber, die von manchen Autoren als *Hemicephalie*, von anderen als *Pseudencephalie* bezeichnet werden. Korrekt sind auch diese Ausdrücke nicht, denn mit *hemi* bezeichnen wir gewöhnlich eine Halbheit im Sinne bilateraler Symmetrie und nicht im Sinne eines *teilweise*; um ein *hemi* gleich halbseitig kann es sich hier natürlich nicht handeln. *Pseudencephalie* bedeutet ein scheinbares Vorhandensein von Gehirn (die Bildungen ahmen oft Lappen und Windungen des normalen Gehirns in täuschender Weise nach) und ist für diese Art Fehlbildung nicht zutreffend, da ja in Wirklichkeit Hirnsubstanz besteht. Am besten scheint uns der von *Ernst* vorgeschlagene Ausdruck *Meroanencephalie* das Wesen zu treffen, den man wegen seiner sprachlichen Schwerfälligkeit in das sinngemäße *Merencephalie* abändern könnte. Entsprechend hätten wir für die Hand in Hand mit der Zentralorganverbildung gehende Schädelmißbildung die Bezeichnung *Holoakranie* bei völligem Fehlen der Stirn-, der Scheitel-, des Hinterhauptsbeins und der Schläfenbeinschuppen, *Meroakranie* bei vorhandenem Hinterhauptsloch und -schuppe und einem auf die Sagittallinie beschränkten Knochendefekt.

Wenn wir die Charakteristica dieser mißbildeten Wesen, insbesondere die der vorliegenden Mißgeburt erkennen und in ihrer Bedeutung für die Anatomie, Physiologie und Entwicklungsgeschichte werten wollen, müssen wir uns erst einen Überblick über die, wenn man so sagen darf, gewöhnlichen Befunde bei Merencephalie verschaffen. Wenn diese im einzelnen natürlich auch stark auseinander gehen, so bildet sich durch eine große Kasuistik ein gewisser, in weiten Grenzen beweglicher, Durchschnittsbefund heraus, den wir als Maßstab anwenden können. Verwertbare Untersuchungen haben wir erst seit der Zeit, da die mikro-

skopische Technik eine genaue Kenntnis des Nervensystems zu vermitteln imstande war. Aus den uns vorliegenden kasuistischen Mitteilungen (siehe Literaturangaben) wollen wir die bezeichnendsten Merkmale herausheben und damit die Stellung des vorliegenden Falles im Rahmen ähnlicher Mißbildungen festlegen. Klar umrissene spezifische Befunde der Art, daß dieselben Bilder und Verhältnisse bei allen Fällen immer in derselben Weise wiederkehren, wie sonst bei dem pathologisch-anatomischen Substrat irgendeines Krankheitskomplexes können wir hier natürlich nicht erwarten; sind doch die kausalen Momente und der anatomische Aufbau der Mißbildung ganz besonders vielgestaltig und wechselnd. Jeder Fall muß gewissermaßen individuell behandelt werden. Charakteristica sind also nur in großen Linien aufzustellen, wie ja schon die Bezeichnung *Merencephalie* die anatomisch nicht klare Umrissenheit andeutet. Zunächst sei nur einmal die Veränderung am knöchernen Schädelgerüst, am Zentralorgan selbst und den mit ihm in unmittelbaren Zusammenhang stehenden Organen besprochen; die Besonderheiten, die am übrigen Organismus hervortreten, sollen weiter unten Erwähnung finden.

Der Defekt des Knochengerüstes geht parallel der Mißbildung von Gehirn und Rückenmark und ist, wie neuere Untersuchungen wahrscheinlich gemacht haben, direkt von diesem abhängig. An der äußeren Bildung des Schädels fehlt die gewohnte Wölbung des Schädeldaches, was darauf zu beziehen ist, daß die Scheitelbeine der Schädelbasis flach aufliegen und median nicht vereint sind. Die Stirnbeine zeigen verschiedene Abstufungen von völligem Fehlen bis zur wohlgeformten Ausbildung; die Schädelbasis kann asymmetrisch sein. In ihrer Anlage sind die einzelnen Knochen des Schädels meist vorhanden, durch die Mißbildung aber oft bis zur Unkenntlichkeit in ihrer Dicke, in ihrem Längenwachstum und in ihrer Lage verändert; vielfach sind die Nähte verknöchert und die Bestandteile nicht mehr voneinander zu trennen. Die Sella turcica ist meist gut ausgebildet, *Pfeifer* beschreibt an ihrer Stelle einen Knochenhöcker. Allgemein stimmen die Autoren überein, daß die vordere Schädelgrube abgeflacht ist durch das Fehlen oder die geringe Ausbildung der Stirnbeine, daß die hintere eine trichterartige Gestalt, evtl. mit geringer Ausbuchtung für das Kleinhirn oder seine Rudimente ,und einen auffallend steilen Clivus besitzt. Dieser steile Clivus und seine Stellung zu dem plumpen verdickten Keilbein ist nach *Zingerle* typisch für die Merencephalie in dem Sinne, daß hier stets durch die Knickung der Schädelbasis das Gesichtsskelett nach unten gedrängt wird, während bei der Holoanencephalie eine Drehung im umgekehrten Sinne nach oben erfolgt. *Zingerle* faßt die Abknickung als sekundäre Veränderung auf infolge eines Mißverhältnisses zwischen dem Breitenwachstum der Area cerebrovasculosa und dem Längenwachstum der Hirn-Rückenmarksanlage. Die Schädelbasis wird gebildet von der kompakten Masse des sehr harten verdickten Keilbeinkörpers, dem Os basilare; das Foramen occipitale magnum und die Squama occipitalis zeigen sich je nach dem Grade der nervösen Verbildung als offener oder geschlossener Ring bzw. als verschieden ausgedehnte Knochenlamelle. Bemerkenswert ist ferner die Querstellung der Felsenbeine. Meist wird auch die mangelhafte knöcherne Ausbildung der Augenhöhlen vom völligen Fehlen jeder Knochenbildung bis zum Defekt kleinster Stückchen ihrer Wandung festgestellt. Die Lamina cribrosa des

Siebbeines kann fehlen, auch eine Crista galli kann vermißt werden, während sie in anderen Fällen gut ausgebildet ist. Die Öffnungen für den Durchtritt der Nerven waren, soweit solche oder nur Spuren von solchen nachgewiesen werden konnten, in der üblichen Zahl und in entsprechender topographischer Lage vorhanden. Sehr verschieden ist die mit der Schädeldeformität einhergehende Mißbildung der Wirbelsäule. Bei nicht allzu hochgradigen Verbildungen kann sie völlig normal entwickelt und geschlossen sein und keine Besonderheiten aufweisen; ist sie aber mitergriffen, so beginnt die Schädigung kranial mit nicht geschlossenem Bogen des ersten Halswirbels, schreitet bei verstärkter Schädigung in Form einer Rachischisis nach caudal weiter und kann sich bis zur völligen Spaltung des Wirbelkanals ausdehnen. Dann liegt unter der Spalte das Rückenmark, nur von Weichteilen bedeckt, in wohlgebildetem Zustand, oder die Spaltbildung hat auch darauf übergegriffen.

An Stelle des Gehirns trifft man in den extremsten Fällen auf der Schädelbasis eine klumpige knollige Masse, die in ihrem äußeren Aussehen durch Furchen und Einschnürungen gegliedert ist, an die Gestalt des normalen Gehirns erinnert und auf den ersten Blick das Vorhandensein eines solchen vortäuschen kann. Diese Substantia cerebrovasculosa ist möglicherweise von der regelrecht gebildeten Kopfschwarte eingehüllt, kann auch von Knochenplatten bedeckt werden und stellt sich makroskopisch als schwammiges rötliches Gebilde dar. Bei den niederen Stufen der Differenziertheit finden sich neben zell- und blutreichem, kollagenem Gewebe unregelmäßge gliöse Bestandteile; dazwischen hängen vielfach epithelumsäumte Plexuszotten in auffallender Menge in die Hohlräume hinein. Nervenfasern oder Ganglienzellen enthalten diese entwicklungsgeschichtlich jüngsten Hirnteile in der Regel nicht. Neben entzündlichen Vorgängen an der bedeckenden Haut, die man auf eine extrauterine Infektion zu beziehen hat, geben eine große Anzahl Autoren zellige Infiltrate an, die dem Ganzen neben den reichlichen Blutungen und den weiten wohlgebildeten Gefäßen vom Typ der Capillaren oder Venen sein eigentümliches buntes Aussehen geben. Wenn in hochentwickelten Fällen an der Gehirnanlage drei getrennte Schichten zu erkennen sind, wird man immerhin versuchen, den Vergleich mit der entsprechenden normalen Entwicklungsphase heranzuziehen, der zudem auch geeignet ist, über die Entwicklungsformen der einzelnen Zellen Aufschluß zu geben. Die Gesamtentwicklung der Area cerebrovasculosa kann sich zwischen schleierartiger Ausbreitung und turbanartiger Gestalt bewegen. Die Überdeckung nach außen kann von einer einschichtigen Epithellage dargestellt werden: Häufig ist die homogene zerfallene Bedeckung nicht mehr zu differenzieren. Jedenfalls steht fest, daß Epithelisierung vorkommt, und daß im Gegensatz zu der alten Annahme Anencephalie durchaus nicht immer mit Adermie verbunden zu sein braucht. Bei höher entwickeltem Bau lassen sich durch elektrische Reize Muskelbewegungen auslösen, und man ist, schon im Hinblick auf die äußere lappige Form, versucht, ein differenziertes Organ anzunehmen; doch ergab auch hier die histologische Untersuchung keine sicheren Nervenzellen in den Großhirnresten (*Arnold*), und man hat die Muskelaktionen wohl auf niedere extrapyramidale Bahnen zu beziehen, die häufig in normaler Weise ausgebildet sind. Die dem Mittelhirn und Zwischenhirn zugehörigen Bestandteile sind in überaus wechselnder Zusammensetzung erhalten. Für Fehlen einzelner Kerne und Bahnen lassen sich auch aus einem größeren Material keine allgemeinen Gesichtspunkte ableiten. Ein der Brücke entsprechender Teil in stark variierender Dicke konnte fast immer festgestellt werden; sein Gehalt an Ganglienzellgruppen, den Kernen der Hirnnerven, ist sehr wechselnd und schwankt zwischen großen Gruppen von Ganglienzellen mit verzweigtem Zelleib, bläschenförmigem rundem Kern, Kernkörperchen und *Nißl*schen Granulis und Zellgebilden, die mit Ganglien-

zellen nur noch entfernte Ähnlichkeit erkennen lassen. Beim Kleinhirn kommt völliges Fehlen, aber auch Vorhandensein in einer der Norm entsprechenden Ausbildung vor. Die Hirnnerven und ihre Ganglien zeigen kein einheitliches Verhalten, doch kann man im großen und ganzen sagen, daß sie (abgesehen vom Nervus olfactorius) meist vorhanden sind als dünne Fädchen, die am Zentralorgan enden und im mikroskopischen Bild größtenteils aus kernreichem Bindegewebe bestehen. Meist fehlen markhaltige Fasern, doch hängt wohl ihr Vorhandensein von der Entwicklungsstufe der Kerne ab. Gelegentlich konnten einige Kopfganglien festgestellt werden. Bei der Merencephalie ist die Medulla oblongata erhalten und zeigt in erster Linie nur Veränderungen, die durch den Wegfall übergeordneter Systeme bedingt sind. So ist die Vorwölbung der Pyramide meist stark reduziert oder fehlt vollkommen, auch die Oliven können in Mitleidenschaft gezogen werden; zumeist sind die Kerne der aufsteigenden Trigeminuswurzel und der Nn. vagii, accessorii und hypoglossi erkennbar. Wechselnd ist der histologische Bau der Olive; die Pyramidenkreuzung fehlt, die Hinterstrangkerne sind kleiner, das Verhalten der weiterziehenden Bahnen, insbesondere der Kleinhirnbahnen, hängt von der Differenzierung der diesbezüglichen Hirnteile ab. Der Zentralkanal zeigt die absonderlichsten Formen: bald endet er weit kranialwärts, bald schon im Dorsalmark, oder er verzweigt sich ausgedehnt in isolierte Einzelkanäle, in verzweigte Buchten oder ist mehr oder weniger erweitert. Der 4. Ventrikel ist häufig, vielleicht immer, mit massigen Aderhautgeflechten erfüllt. Blutungen sind zahlreich anzutreffen, in der Regel zunehmend von caudal nach kranial.

Die stärksten Grade von Mißbildung des Rückenmarks, totale oder partielle Amyelie, treffen wir nur sehr selten. Der regelmäßige Befund, der sich mit der Anencephalie vergesellschaftet, ist die Mikromyelie, die allgemeine Kleinheit des ganzen Organs. Einen Maßstab für den Grad der Entwicklungshemmung bietet weiterhin das Verhalten des Zentralkanals, wie es oben geschildert wurde. Bei der Abnahme des Rückenmarkgesamtquerschnittes sind die Seitenstränge am meisten betroffen, die Hinterstränge sind von normaler Größe, unter diesen Verhältnissen daher relativ stärker entwickelt; sie sind durchweg reichlich mit Markscheiden versehen und lassen klar den Eintritt der markhaltigen hinteren Wurzel erkennen. Das charakteristische Kennzeichen in den Seitensträngen ist der Ausfall der Pyramidenbahnen, die sich bei dem einen Teil der Fälle in völliger Abwesenheit des betreffenden Areals, bei anderen im Auftreten eines hellen Fleckes an seiner Stelle kundgibt. Nur *Arnold* beschreibt in seinem Fall markhaltige, longitudinal verlaufende Fasern in jenem Feld. Vielfach ist bei diesem Defekt ein Sulcus accessorius lateralis nachgewiesen, eine schmale Spalte, die sich von der Peripherie aus in Richtung des Pyramidenfeldes ins Innere des Organs eindrängt. Die Pyramidenvorderstränge fehlen meist in allen Höhen. Die Kleinhirnseitenstrangbahnen fehlen häufig, und man muß ihr Verhalten wohl mit dem Bestehen eines einigermaßen ausgebildeten Kleinhirns in Beziehung bringen; sind die Bahnen nachweisbar, evtl. sogar noch von dem *Gowers*schen Bündel abzutrennen, so stellen sie sich als schmale markhaltige Zonen an der Rückenmarksperipherie dar. Dementsprechend ist auch die Ganglienzellgruppe der *Clarke*schen Säule wechselnd gebildet. In der grauen Substanz weisen Vorder- und Hinterhorn einen regelrecht entwickelten Bestand an Ganglienzellen auf, in manchen Fällen lassen sich feine marklose Wurzelfasern unterscheiden. Man kann somit sagen, daß die Neuronen erster Ordnung sämtlich vorhanden sind, das zweite sensible Neuron wechselt in seiner Ausbildung, das zweite motorische Neuron fehlt wegen Mangels der corticalen Pyramidenzellen vollkommen. Die individuellen Verschiedenheiten in der Ausbildung der einzelnen Bahnen lassen sich wohl immer mit den vorhandenen Bestand-

teilen des Zentralorgans in ein Verhältnis bringen und damit aufklären. Blutungen im Rückenmark, zunehmend von caudal nach kranial, werden häufig beobachtet.

Bulbus und Retina sind von verschiedenen Autoren ausführlich beschrieben worden. Das äußere Auge ist stets normal gebildet; Cornea, Iris und Glaskörper sind ohne Besonderheiten, an der Chorioidea fällt der starke Blutgehalt auf. Verschieden sind die Befunde an der Retina, die in einer Reihe von Fällen eine gute Ausbildung der Stäbchen und Zapfen zeigt, während diese in anderen Fällen nur verschwommen nachweisbar sind. Ausnahmslos fehlt die Nervenfaser- und Ganglienzellschicht, das erste Neuron aber, charakterisiert durch die Stäbchen-Zapfenschicht, kann bei totaler Anencephalie gut erhalten sein.

Berücksichtigen wir diese allgemein gemachten Feststellungen, die sich bei der Durchsicht der Literatur ergeben haben und betrachten wir noch einmal unseren vorliegenden Fall, dann treffen wir auch hier neben geringen individuellen Abweichungen dieselben typischen Befunde wieder an. Ganz typisch haben wir den trigonocephalen Bau der Schädelbasis, der in seiner Größe den Ausmaßen der rudimentären Hirnsubstanz angepaßt ist. Den Hauptbestandteil bildet der kompakte überaus harte Keilbeinkörper, in dieser Form Os tribasilare genannt, mit seiner Knickung gegen den Clivus, die mit ihren 110° besonders ausgesprochen ist (bei *Pfeifer* 108°, bei *Gamper* 151°), und deren Normalwert *Zingerle* mit 171° angibt. Deutlich zeigt sich an der vorliegenden Schädelbasis die rudimentäre Schläfenbeinschuppe, die Querstellung der Felsenbeinpyramiden, die untrennbare Verschmelzung der Knochennähte und im Gegensatz zu der vorderen flachen Schädelgrube die trichterförmig tiefe hintere Grube. Es gibt uns schon einen ungefähren Anhaltspunkt für den Grad der Mißbildung des nervösen Zentralorgans, wenn wir in Betracht ziehen, daß das Foramen occipitale, völlig geschlossen, nach oben sich in eine gut ausgebildete Squama occipitalis fortsetzt. Die äußerlich sichtbaren Knochenwülste am Felsenbein sprechen für fortgeschrittene Ausbildung der Bogengänge. Sehr gering ist dagegen das Knochengerüst am vorderen Pol des Schädels, wo sich bei dem fast völligen Defekt der Stirnbeine von der mittleren eine vordere Schädelgrube kaum abtrennen läßt; von einer Augenhöhle als knöcherner Bildung kann man überhaupt nicht sprechen, und das retrobulbäre Fettgewebe liegt nach Abziehen der äußeren Haut völlig frei da. Entsprechend diesen reduzierten vorderen Schädelpartien ist von einer Crista galli oder einer Lamina cribrosa, wie sie in anderen Fällen mit graduell ähnlicher Mißbildung der Hirnsubstanz vorhanden war, keine Spur zu sehen; dagegen ist die tiefe Sella turcica in allen Bestandteilen gut ausgebildet. Wie üblich fehlt die Schädelwölbung vollkommen, die Scheitelbeine liegen fast horizontal und lassen durch den fehlenden medianen Schluß Hirnsubstanz durchtreten, ebenso finden sich überall an der Schädelbasis die gewohnten Durchtrittsöffnungen für Nerven und Gefäße. Übereinstimmend mit den Angaben der Literatur finden wir, daß sämtliche

Bestandteile des Hirnschädels (außer dem Siebbein) wenigstens in kleinsten Anteilen oder mit anderen untrennbar verschmolzen in der Anlage vorhanden sind. Durch diese Verschmelzung ist die Differenzierung der einzelnen Knochen sehr erschwert, und die Gefahr, daß einzelne Teile übersehen oder nicht als solche erkannt werden, ist groß.

Die knöcherne Hülle des Rückenmarks ist ohne Besonderheit, Spaltbildung oder Defekte anderer Art sind nicht vorhanden.

Als typisch ist die Mikromyelie festzustellen neben dem ausgezeichnet entwickelten Eigen-Apparat des Rückenmarks; überhaupt erkennt man, daß das Rückenmark der vorliegenden Mißbildung eine recht hohe Entwicklungsstufe erreicht hat. Neben dem voll ausgebildeten ersten sensiblen Neuron in Gestalt der reichlich mit Markscheiden versehenen hinteren Wurzeln und Hinterstränge und dem ebenfalls in regelrechter Weise angelegten ersten motorischen Neuron, d. h. den Kerngruppen im Vorderhorn und den Vorderwurzelfasern, finden wir auch noch ein zweites sensibles Neuron. Es ist dies die Ganglienzellgruppe der *Clarke*schen Säule, an der Fasern der hinteren Wurzel enden, und deren Achsenzylinder als Kleinhirnseitenstrangbahn nach oben ziehen. Dementsprechend finden wir auch diese Bahn als markscheidenhaltigen Streifen. Leicht erklärlich ist es, daß das zweite motorische Neuron fehlen muß, da seine Ganglienzellen, sein trophisches Zentrum, fehlen. Ohne die Pyramidenzellen ist ein Entstehen der Pyramidenbahn nicht denkbar, und die Angaben, daß trotz nicht vorhandener Pyramidenzellen im Areal der Pyramidenbahn longitudinal gerichtete, zum Teil sogar markhaltige Nervenfasern nachgewiesen wurden, müssen wohl durch nachträgliches Zugrundegehen angelegter und funktionstüchtiger Ganglienzellen erklärt werden. Ob dabei entzündliche Vorgänge oder allgemeine Hinfälligkeit der höheren Hirnteile als ätiologisches Moment in Betracht kommen, ist kaum sicher zu stellen. Daß schon ausgebildete Elemente der nervösen Substanz regressiven Veränderungen anheimfallen können, finden wir hier noch einmal: die Vorderwurzelzellen sind vielfach nicht deutlich in allen Strukturteilen zu erkennen, die Ganglienzellen haben einen trüben Protoplasmaleib und einen nicht scharf begrenzten Kern. Diese Erscheinung müssen wir uns dadurch erklären, daß diese funktionell untergeordneten Elemente, wenn sie keine Impulse von oben bekommen, einer Inaktivitätsatrophie anheimfallen. Eine ähnliche Inaktivitätsatrophie mögen die Zellen der *Clarke*schen Säule erleiden, die bei fehlendem Kleinhirn gewissermaßen keinen Anschluß nach oben gefunden haben. An Stelle der Pyramidenseitenstrangbahn finden wir in unserem Fall ein helles Feld, und wir bekommen damit vielleicht einen Anhalt für die Beurteilung, zu welcher Zeit des Embryonallebens die Entwicklungsstörung eingesetzt hat. Es werden Befunde beschrieben, wo dieses Areal völlig fehlte, solche, wo es kaum erkennbar, und solche,

wo es als weißes Feld von den gewohnten Ausmaßen vorhanden war. Bei diesen letzteren Fällen hat wohl der Beginn der Verbildung später eingesetzt als bei der ersteren, so daß für diese Bahn schon in irgendeiner Weise gleichsam der Platz reserviert war. Was die Pyramidenvorderstränge betrifft, haben wir die übliche Erscheinung, daß sie völlig fehlen, ohne daß an ihre Stelle ein helles Feld aufträte, und man kann aus diesem spurlosen Fehlen vielleicht auf eine ontogenetisch spätere Anlage der Pyramidenvorderstränge schließen. Für die übrigen, im Seiten- und Vorderstrang gelegenen Bahnen, deren Ende in verschiedenen Höhen des Hirnstammes liegt, können wir ebensowenig wie die meisten Autoren eine nähere Einzelheit angeben. Bezeichnenderweise finden wir aber, in Richtung auf die Pyramidenseitenstrangbahn einschneidend, den vielfach erwähnten Sulcus accessorius lateralis. Dem durchschnittlichen hohen Entwicklungsniveau des Rückenmarks zugeordnet ist die regelmäßige Ausbildung des Zentralkanals als eines rundlichen, nur sehr wenig in seiner Querschnittsform variablen Rohres mit einer Epithelauskleidung zylindrischer bis kubischer Zellen. Blutungen finden sich nur in den kranialsten Abschnitten in geringem Ausmaße.

Am Gehirn, wenn diese Bezeichnung für die unbestimmten Rudimente zulässig ist, finden wir die immer wieder erwähnte knollig gelappte Form nur in der einen warzenartigen Erhöhung auf dem Schädel; der andere und größere Teil ist tief in die fettreiche Kopfschwarte eingebettet und von ersterem völlig getrennt. Ob eine Epithelbekleidung bestanden hat, ist nicht mehr mit Sicherheit zu sagen, da die oberflächlichen Schichten durch Infektion und andere äußere Einflüsse zu stark verändert sind; jedenfalls kann man eine solche nicht unbedingt ablehnen. Ein großer Teil der Hirnmassen, und zwar die wenigst differenzierten, liegen außerhalb der knöchernen Schädelhöhle und zeigen den typischen Aufbau niederer Entwicklungsstufen: das zell- und blutreiche Gewebe, unregelmäßig gestaltete gliöse Bestandteile und Plexuszotten mit regelmäßigem Epithelbelag in unverhältnismißig starker Ausbildung wachsen wild und ungeregelt durcheinander; an einer Stelle ist auch eine kleine Höhle vorhanden. Diese ganz ungeordnete Entwicklung mit ihrem bunten Durcheinander von Geweben, von Rundzellinfiltraten und diffusen Blutungen steht in auffallendem Gegensatz zu dem doch im allgemeinen ganz wohlgebildeten Rückenmark.

Gehen wir caudalwärts weiter, so finden wir bei den Gebilden innerhalb der Schädelkapsel schon eine Gliederung in Einzelheiten, die sich mit Bestandteilen des normalen Organs vergleichen lassen. Zunächst das Kleinhirn, das in seiner Ausgestaltung stark schwankt. Wenn es auch hier histologisch sich nur als rudimentäre Gliamasse darstellt, so ist diese Gliamasse doch wenigstens umschrieben und

gegen das übrige Gewebe abgrenzbar; die äußere Form ist unspezifisch. An der gewohnten Gestalt schon makroskopisch kenntlich ist der Pons, der zusammen mit seinen Nachbargebieten die stärksten Variationen aufweisen kann. Wir treffen wieder dieselbe Erscheinung, daß die austretenden Nerven in regelrechter Zahl und an regelrechter Stelle, die zugehörigen Kerngruppen nicht alle, die bestehenden zum Teil mit regressiven Veränderungen vorhanden sind. An sonstigen Erscheinungen, die auf das Wirken eines derartigen Agens hinweisen, finden wir noch die starken Blutungen, die kleinzelligen Infiltrate, den starken Flüssigkeitsgehalt der Gewebe und vielleicht noch, wenn auch nur mit Vorsicht zu verwerten, die starke Blutfüllung der Gefäße. Diese Befunde kehren überall wieder.

Die Medulla oblongata zeigt die charakteristischen Eigenschaften, die durch das Fehlen der Pyramidenzellen bedingt sind: es fehlt jedes Zeichen einer Pyramide oder einer Decussatio, doch sind die Oliven nicht in Mitleidenschaft gezogen, sondern im Gegenteil sehr gut entwickelt. Hier besteht möglicherweise ein Zusammenhang mit der ausgebildeten Kleinhirnseitenstrangbahn, die normalerweise einen Teil ihrer Fasern über die Olive zum Kleinhirn entsendet.

Ziehen wir noch unsere Befunde am Auge in Betracht, so ergibt sich im äußeren normal gebildeten Bulbus, den Ansätzen der äußeren Augenmuskeln und dem blind im retrobulbären Fettgewebe endigenden Opticus weitgehende Übereinstimmung mit den Beobachtungen der Literatur. In der Retina aber finden wir nur wenige Reste der Stäbchen und Zapfen bei stark ausgesprochener Pigmentschicht.

Auf die Klärung der Ursachen und Bedingungen der Entstehung der Anencephalie ist seit der Zeit, da man anfing, sich mit ihrer Morphologie zu beschäftigen, schon viel Arbeit und Fleiß verwandt worden. Eine Menge von Theorien sind entstanden, die sich vielfach entgegenlaufen und widersprechen. Es würde zu weit führen, alle Anschauungen in ihrem Wesen und ihrer Bedeutung zu würdigen, doch wollen wir wenigstens einige, die auf die Arbeiten anderer Autoren einen größeren Einfluß gehabt haben, kurz streifen.

Die alte Lehre von *Morgagni* und *Haller*, daß die Anencephalie auf eine hydropische Umbildung der Hirnblase, einen fetalen Hydrocephalus zurückgehe, kann heute als überwunden gelten. In mechanischen und mehr zufälligen Momenten sehen *Dareste* und *Lebedeff* die bedingende Ursache. Ersterer nimmt an, daß Stränge oder flächenhafte Bestandteile des Amnion auf den Embryo drücken (Capuchon céphalique) und unter diesem Druck die Vereinigung des Medullarrohres nicht zustande kommen könne, während letzterer — er unterscheidet eine Anencephalie, bei der sich das Medullarrohr überhaupt nicht schließt, und eine, bei der das ausgebildete Medullarrohr wieder zugrunde geht — eine übermäßige Verkrümmung des Embryos in seinen Kopfteilen voraussetzt, durch die Veränderungen der Medullarplatte hervorgebracht werden. Eine ganz andere Auffassung vertreten

Jakoby und andere, die die Anencephalie in einem ursprünglichen Mangel an Bindungsmaterial für die erste Anlage der betreffenden Teile, in einer bereits im Keim liegenden Eigenschaft begründet sehen, und zwar ist der primäre Ausgangspunkt der Mißbildung nach der Ansicht der Mehrzahl dieser Autoren das Medullarrohr selbst und nicht, wie von anderen angenommen wurde, eine Aplasie des Blastoderms. Geht doch ontogenetisch die Entwicklung des Medullarrohres der Bildung des Blastoderms für die Wirbelsäule und den Schädel beträchtlich voraus. Diese letztere Ansicht, die die Ursache der Mißbildung auf eine schon im Keim vorhandene Schädigung beziehen will, hat eine wesentliche Stütze durch Versuche von *Hertwig*, *Kollmann*, *Lucksch* und anderen erhalten: Durch Einwirkungen verschiedener Art gelang es, aus befruchteten Eiern Lebewesen hervorzubringen, die eine der Anencephalie ganz ähnliche Mißbildung, d. h. ein Offenbleiben des Medullarrohres aufwiesen.

Kehren wir zu unserem Fall zurück, so finden wir geringe Reste des Endhirns in zwei Teilen vor. Wenn wir am Austrittspunkt der brückenwärts gelegenen Teile beginnen, deren vorderer Rand durch den Clivus festgelegt und durch die allseitige Umschließung von seiten der Scheitelbeine fixiert ist, so sehen wir unmittelbar nach dem Durchtritt die Substanz in scharfem Knick in die Horizontallinie nach vorn umbiegen und kurz darauf als rundlich knolliges Gebilde senkrecht nach oben streben. Dabei ist bemerkenswert, daß dieses nur in seinem alleruntersten, der knöchernen Schädeldecke unmittelbar aufliegenden Teile von dem Gewebe der Kopfschwarte umgeben ist; nach oben wächst es gänzlich frei von sonstigem Gewebe. Das hintere, in seinem Bau völlig mit dem vorderen übereinstimmende Gebilde hat mit den übrigen Rudimenten des Zentralorgans nirgends Verbindung. Sein unteres Ende läuft spitz zu; dort durchbricht das zell- und blutreiche Gewebe, wie es der Substantia cerebrovasculosa zugehört, in schmalen Streifen das Fettgewebe der Kopfschwarte, um in breiter Fläche unmittelbar auf den Knochenlamellen der Scheitelbeine zu enden. Wenn wir nun von vornherein mit Sicherheit annehmen, daß das isolierte Stück ursprünglich mit der Hauptmasse des gleichgebildeten Gewebes zusammenhing, so finden wir in dem die Kopfschwarte durchbrechenden Gewebsstreifen und in der nach unten zu sich verschmälernden Form eine Bekräftigung dieser Annahme. Wir erhalten den Eindruck, als ob die Massen gleichsam nach vorne, in Richtung der zusammenhängenden Hirnsubstanz tendieren, oder umgekehrt, als ob hier Bruchstücke eines verbindenden Stieles vorhanden wären. Eine Verbindung scheint bestanden zu haben, und wenn diese Verbindung wirklich bestanden hat, so muß das Gebilde auf dem hinteren Abschnitt des Schädeldaches ein wesensgleicher Teil des nervösen Zentralorgans sein. Konnten wir hier eine starke Verlagerung feststellen, so finden wir diese in geringerem Ausmaße an dem vorderen Gebilde wieder, das ganz wider Erwarten nach dem Überschreiten des oberen Randes des Clivus nach vorne ausbiegt und dadurch senkrecht über das unter der Knochendecke liegende Chiasma zu stehen

kommt, während in Höhe des Chiasmas sein Querschnitt hinter diesem liegt. Bei der Entstehung muß also ein Zug eingewirkt haben, der die Lage dieser Dinge bedingt hat. Eine ähnliche Zugwirkung erwähnt bei einem Falle *Masuda* und erklärt sie mit ungleichmäßigen Wachstumsvorgängen und den dabei entstehenden Spannungen, die durch Verwachsungen des Schädels mit mütterlichen Teilen, den Eihäuten, der Nabelschnur oder der Placenta, entstanden sein soll. Wir können an dem vorliegenden Schädel aber keinerlei Zeichen finden, die sich im Sinne einer Verwachsung mit körperfremden Elementen verwerten ließen: die Epidermis der Kopfhaut ist mit einem tadellosen unversehrten Epithel und allen Anhangsgebilden versehen (die umgebende Haut müßte ja auch wohl irgendwelche Zeichen einer stattgehabten Verwachsung aufweisen), die hintere Schädelprominenz zeigt einen rundlichen, ganz in sich geschlossenen Gürtel von gliöser Substanz, das umgebende Bindegewebe legt sich in konzentrischen, nach unten zusammenlaufenden Lagen herum, die der Oberfläche zugekehrten Schichten sind vollkommen ebenmäßig, gleichbreit und enthalten keine Spuren eines Narben- oder Granulationsgewebes, wie es an einer Trennungsstelle zu erwarten wäre. Das vordere Gebilde ist in allen Teilen in sich abgeschlossen und abgerundet, das kollagene Gewebe legt sich um die Glia, und die oberflächlichsten Lagen sind von der eben beschriebenen Beschaffenheit. Wir haben also keinen Anhaltspunkt dafür, daß ein außen angreifender Zug in der Richtung von oben nach unten gewirkt hätte. Da kommt uns die Erklärung entgegen, die *Gamper* in seinem Fall gibt, wo er ähnliche Verziehungserscheinungen feststellen konnte. Nach *Gamper* ist gar keine Zugwirkung von außen nötig, sondern diese ergibt sich durch die Wachstumsvorgänge von selbst. Der Ausgangspunkt ist die intime Vereinigung des defekten Endhirns mit dem umgebenden Mesoderm. Das nervöse Gewebe ist ja in seiner Wachstums- und Differenzierungsenergie geschädigt, während man am Mesoderm ausgedehnte Wucherungen, Kern- und Blutreichtum als Zeichen einer starken Vitalität findet und so die Verwachsung beider Gewebe erklärbar wird, die sich in der Norm streng voneinander getrennt halten. Somit sind zwei Punkte des nervösen Organs und des umgebenden Mesoderms fest gegeneinander fixiert. Da nun das nicht geschädigte Mesoderm stärker wächst als die Hirnsubstanz, entstehen Spannungen und Zugwirkungen, durch die einzelne Teile der Hirnmasse am umgebenden Gewebe fixiert, vom übrigen Hirngewebe getrennt und schließlich verlagert werden können. Dementsprechend wird uns das histologische Bild keine Zeichen einer stattgehabten Verwachsung mit außerhalb liegenden Gebilden aufzeigen; eine Trennungsebene nach außen gibt es in diesem Fall gar nicht, da die einmal eingetretene intensive Vereinigung der Gewebe ja für die Dauer bestehen bleibt. An welchen Stellen diese Verwachsungen

sich bilden, und warum gerade hier, werden wir nie ergründen können. Entsprechend diesen Gedankengängen müssen wir für unseren Fall annehmen, daß ein ziemlich starker Zug nach hinten gewirkt hat, der ein ganzes Stück aus seinen Zusammenhang herauszuziehen vermochte, und ein schwächerer nach vorn, der die kleine Ausbiegung zustande brachte. Auf der vorderen Schädelhälfte war die Mesodermdecke nur dünn und so hat die rudimentäre Hirnanlage diese durchwachsen und sich nachher frei nach oben entwickelt. Als bemerkenswerte Erscheinung hatten wir noch im ganzen Gewebe, insbesondere aber wiederum an diesen Endgliedern, die mächtige Entwicklung kleiner blutstrotzender Gefäße, Rundzellinfiltrate und den teilweise starken Saftgehalt feststellen können. Daß die nekrotisierenden und stark bakterienhaltigen oberflächlichen Schichten mit ihren Zell- und Gewebstrümmern auf extrauterine Einflüsse zurückzuführen sind, haben wir schon oben erwähnt. Dem histologischen Bild zufolge müssen wir wohl den ersterwähnten Erscheinungskomplex mit Alteration und Proliferation (die freilich bei dem an sich schon abnormen Gewebe nicht präzise umgrenzt werden können) und vor allem der starken zelligen und serösen Exsudation, den weiten Gefäßen (auch hier ist die Entscheidung, in welcher Weite die Gefäße an sich angelegt sind, schwer zu treffen) als schleichende Entzündung bezeichnen. Freilich wissen wir nicht, ob für die Entzündungserscheinungen im fetalen Körper dieselben Vorgänge in gleicher Intensität wie im extrauterinen Leben als typisch zu betrachten sind. Diese entzündlichen Prozesse, deren Diagnose nicht ganz einfach ist und nach *Spielmeyer* nur mit Vorsicht gestellt werden kann, wurden in ähnlichen Fällen vielfach beobachtet, und besonders *Brouwer* legt ihnen große Bedeutung bei. Er geht davon aus, daß an seinen beiden Fällen von Anencephalie deutliche Entzündungserscheinungen nachzuweisen waren, und daß man für die Anencephalie eine Entstehungsursache finden müsse, die das Auftreten einer großen Variation in den Einzelheiten der Mißbildung herbeiführen kann. Im Hinblick auf die paradoxe öfters gefundene Tatsache, daß motorische Nerven vorhanden sind, ihre Ursprungszellen aber fehlen, daß an Mißbildungen, die in früheren fetalen Perioden ausgestoßen wurden, reichlich akute Entzündungsvorgänge bestanden, und weil ihn die bestehenden Theorien nicht restlos befriedigten, kommt *Brouwer* zu dem Ergebnis „die Entzündung als die primäre Ursache für die Entstehung der Anencephalie zu betrachten". Das Mitwirken von entzündlichen Prozessen müssen wir auf Grund der erwähnten Befunde als sicher betrachten, und wir können sie wohl auch für das Entstehen kleiner Flüssigkeitshöhlen und das Zugrundegehen vom Ursprungskernen der motorischen Nerven als wirksames Agens annehmen. (Vielleicht spielt im letzteren Fall auch eine einfache sekundäre Degeneration der gut angelegten Kerne

infolge des Ausfalls übergeordneter Systeme und der von ihnen ausgehenden Impulse noch eine Rolle.) Wenn wir die Entzündung als primäre Ursache anerkennen, wird uns aber nicht recht verständlich, warum sie gerade die Endglieder der Hirnanlage am stärksten betrifft, und warum sie das umgebende Gewebe verhältnismäßig so wenig ergreift. Die Bilder der Anencephalie, so verschieden sie im einzelnen sein mögen, stimmen doch in den großen Linien ihrer Entwicklung gut überein, und es will uns nicht recht einleuchten, daß die Entzündung, ein Prozeß, der nicht an bestimmte Organe gebunden ist und nach Art und Intensität des Zusammenwirkens der einzelnen Faktoren außerordentlich stark differenziert, daß dieser Prozeß nun hier immer so auffallend wesensgleiche Bildungen hervorbringen soll. Als primäre Ursache der ganzen Mißbildung lehnen wir die Entzündung ab und billigen ihr nur die Rolle einer sekundären Schädigung des fehlangelegten Organs zu. Wie sie zustande kommt, direkt durch mechanische Momente, die in den Zugwirkungen des ungleichmäßigen Wachstums begründet sind, auf einem Umweg über Stauung, ob chemisch-toxische Momente dabei mitspielen, können wir nach dem histologischem Bild nicht entscheiden.

Die Frage nach der primären Ursache der vorliegenden Mißbildung ist sehr schwer zu beantworten. Verschiedentlich wurden mechanische Ursachen verantwortlich gemacht, wie Traumen in der Schwangerschaft, Veränderungen an den Eihäuten und im Uterus durch Blutergüsse, Gewächse oder amniotische Anomalien und eine fehlerhafte verkrümmte Lage des Embryos. Auch das „Versehen" der Schwangeren, psychische Einflüsse, die sich über die Vasomotoren auswirken sollen, wurden herangezogen. Alle diese, als primäre Ursache angegebenen Noxen haben aber den Charakter von etwas Zufälligem, und es ist unverständlich, warum durch solche Schädlichkeiten immer nur gerade der kraniale Anteil des nervösen Zentralorgans in seiner Anlage und Ausbildung gestört werden soll. Für eine allgemein den Körper in seiner Gesamtheit, und zwar schon in einer ontogenetisch frühen Zeit treffende Schädigung spricht die Vergesellschaftung mit anderen Spalt- und Fehlbildungen im Brust-Bauchraum, am Kopf, mit Klumpfüßen, Syndaktylien u. a., und wir müssen wohl die äußerlich und bei oberflächlicher Betrachtung noch so verschieden erscheinenden Formen der Anencephalie und der mit ihr verbundenen Abnormitäten als eine Reihe gleichartiger, graduell verschiedener Mißbildungen auffassen, die alle durch dieselbe grundlegende Noxe bedingt sind. Für die Art dieser Noxe liefert uns weder der Befund noch die Anamnese des Kindes, in der höchstens der Bruder des Vaters mit dem Hydrocephalus bemerkenswert ist, einen Anhalt. Vielfach hat man den Alkohol als keimschädigendes Gift herangezogen, da Alkoholismus der Eltern bestand oder der zeugende Coitus im Alkohol-

rausch stattgefunden haben soll. Auch die Lues suchte man ihrer keimschädigenden Wirkung wegen verantwortlich zu machen. An dieser Stelle berühren sich die theoretischen Gedankengänge mit den Folgerungen aus experimentellen Arbeiten. Diese erscheinen uns von ganz bedonderer Bedeutung, weil es gelang, durch Einwirkung auf den unentwickelten befruchteten Keim ganz ähnliche Bildungen wie die Anencephalie hervorzubringen. Wenn Versuche bei Fröschen und Vögeln auch nicht unmittelbar auf menschliche Verhältnisse angewandt werden können, und wenn auch die erzeugten Mißbildungen außerordentlich wenig lebensfähig waren, so ist damit doch ein Weg zur Klärung der ätiologischen Frage gewiesen. Wir sehen wie *Hertwig* einen mangelhaften Schluß des Urmunds, Spaltbildung des Medullarrohres und seiner Knochenhülle erzielt durch Einsetzen der befruchteten Eier in verschieden konzentrierte Kochsalzlösungen, bei *Kollmann* durch Überhitzen von Hühner- und Enteneiern, bei *Lucksch* durch feinste mechanische Traumen an 20—30 Stunden bebrüteten Eiern. Den Nachweis für die keimschädigende Wirkung des Alkohols lieferte *Stockard* in seinen Versuchen mit Meerschweinchen, die alkoholisiert zur Kopulation gebracht wurden, und deren Nachkommen immer schwere Schädigungen aufwiesen. Es würde zu weit führen, all die Versuche in dieser Richtung zu erwähnen; alle können sie uns für die Erklärung der kausalen Genese auch des vorliegenden Falles nicht mehr sagen, und letzten Endes kommen wir wieder einmal zu einem: Ignoramus.

Über die Verhältnisse der inneren Organe entnehmen wir dem Sektionsbefund gekürzt folgende Angaben:

Das Herz ist richtig gestaltet, ohne Besonderheit. In den Lungen finden sich feine Bronchopneumonien. Die Lage der Baucheingeweide ist regelrecht, das Fettgewebe gut ausgebildet, die Nabelarterien leer, die Nabelvene enthält flüssiges Blut. Magen- und Darmkanal ohne Besonderheit. Die Milz zeigt entsprechende Größe, starke Kerbung des Unterrandes und regelrechte Schnittfläche; die Nieren bei entsprechender Größe eine beiderseits gleich ausgesprochene Renculifurchung. Die Leber ist blutreich, mittelgroß, mit kleinen Prominenzen auf der Unterfläche und von regelrechter Schnittfläche. Das äußere Genitale entspricht im ganzen dem Alter, die großen Schamlippen überragen die kleinen, die Tuben sind stark geschlängelt. An den innersekretorischen Drüsen finden sich: Thymus entsprechend groß, dick; Thyreoidea regelrecht gestaltet, ohne Lobus pyramidalis; Pankreas entsprechend groß; Nebennieren klein, außerordentlich flach, richtig gelagert und gestaltet, Schichtung regelrecht, nur sehr schmal. Bemerkenswert erscheint noch, daß weder am Schädel noch irgendwo am Körper außer der Anencephalie Spalt- oder anderweitige Mißbildungen festgestellt werden konnten. Gewichte der inneren Organe:

Leber	25,0 g	Milz	12,5 g
Nieren, je	7,5 g	Uterus	1,5 g
Pankreas	2,0 g	Thymus	17,5 g
Nebennieren zusammen	1,3 g	Schilddrüse	3,1 g
Ovarien zusammen	0,1 g		

Die mikroskopischen Befunde an Milz, Leber, Niere, Pankreas, Uterus, Ovarien, Thymus und Schilddrüse entsprechen völlig der Norm, so daß wir sie nicht näher zu beschreiben brauchen. Von größerer Wichtigkeit ist dagegen der Befund an Nebenniere und Hypophyse.

Die makroskopisch durch ihre Kleinheit auffallende Nebenniere liegt eingebettet in reichliches Fett und ist gegen dieses abgetrennt durch eine lockere bindegewebige Kapsel, von der aus sich capilläre Gefäße senkrecht in die Tiefe einsenken. Die klar erkennbare Marksubstanz ist von ungefähr derselben Breite wie die Rinde. An dieser sieht man zu äußerst rundliche Gruppen heller Epithelzellen, die Zona glomerulosa; nach innen schließen sich gestreckte radiär verlaufende Zellstränge als Zona fasciculata an und endlich als dritte die Zona reticularis mit netzartig verbundenen Strängen derselben Zellen. Die einzelnen Zonen sind nicht scharf gegeneinander geschieden; die Zona reticularis ist ungefähr so breit wie die anderen beiden Zonen zusammen. Die Zellstruktur weist keine Besonderheiten auf, doch zeigen sich auf einem mit Sudan III gefärbten Schnitt in den Zellen der Zona fasciculata rotbraune bis gelbbraune Körner in der Peripherie des Zelleibs. Jede Zelle dieser Zone enthält einige dieser Granula: Die Zona fasciculata ist lipoidhaltig. Die Zellen der anderen Zonen sind frei von Einschlüssen jeder Art. Vieleckige Zellen mit rundlichem, gut färbbarem Kern ordnen sich in netzartigen zusammenhängenden Balken, werden vielfach von Capillaren durchzogen und bilden so das Mark.

Von der Hypophyse — über den makroskopischen Befund hatten wir oben berichtet — finden sich nur Bestandteile des vorderen, der Mundbucht entstammenden Anteils; von dem nervösen, der aus dem Processus infundibuli hervorgeht, fehlt jede Spur auch bei histologischer Durchsuchung des umgebenden Gewebes. Das vorhandene Vorderlappengewebe besteht aus soliden, vielfach verzweigten und zusammenhängenden Strängen rundlicher epithelialer Zellen mit großem Kern. Ein Teil läßt sich kaum färben, ein anderer Teil, der dem ersten an Menge nicht nachsteht, besitzt einen stark eosinfärbbaren Zelleib. Der Blutgehalt ist wechselnd, meist stark.

Ein weiterer Bestandteil des innersekretorischen Systems, die Epiphyse, fehlt völlig.

Zusammenfassend können wir über unsere Befunde an den inneren Organen sagen, daß sich im allgemeinen außer dem Blutreichtum und dem relativ starken Gehalt des Blutes an Lymphocyten keine Besonderheiten feststellen lassen; dabei muß man den an sich schon starken Blutgehalt der Organe und die geringe Lymphocytose beim normalen Neugeborenen in Betracht ziehen. Im Pankreas finden sich nur wenig *Langerhans*sche Inseln, in der Thymus reichlich *Hassal*sche Körperchen, doch haben auch diese Befunde im Vergleich zu der Norm keine weitere Bedeutung. Auffallend sind dagegen die kleinen Nebennieren (sie wiegen beide zusammen nur 1,3 g gegen normalerweise 2,0—3,5 g), deren Mark in seiner Breite ungefähr der Rinde entspricht, und die in ihrer Zona fasciculata Lipoid führt. Der allein ausgebildete Hypophysenvorderlappen enthält neben Hauptzellen sehr reichlich Eosinophile. Die Epiphyse fehlt. Die unmittelbare Todesursache sind die bronchopneumonischen Herde in beiden Lungen.

Die Literatur gibt über das Verhalten der inneren Organe bei der Anencephalie keine ausführliche Auskunft, mikroskopische Befunde sind nur wenig erwähnt.

Die Veränderungen halten sich, wenn man eine größere Kasuistik überblickt, immer nur innerhalb relativ enger Grenzen. Vielfach findet man Gaumen- und Rachenspalten, auch Spaltbildungen anderer Organe, wie der Milz, der Niere, der Leber oder Klumpfüße, Spalthand, Syndaktylie, kurz, ein buntes Durcheinander von Mißbildungen jeder Art. Die meisten von ihnen lassen sich unschwer als Hemmungsmißbildungen erklären oder stehen in Beziehung zu der primären Verbildung des nervösen Zentralorgans (*Hertwig, Schwalbe, Monakow, Klopstock*). In keinem der Fälle war die Hypophyse ordnungsgemäß entwickelt, sie fehlte vollkommen (oder schien wenigstens vollkommen zu fehlen), lag in ihren oralen Bestandteilen am Rachendach, im Knochen, im Verlauf des Canalis craniopharyngeus oder an normaler Stelle in der Sella turcica, wobei ihr aber der nervöse Hinterlappen in richtiger Ausbildung mangelte. Die Epiphyse wurde nur überaus selten und dann bei relativ hoch entwickeltem Gehirn einmal gefunden (*Gamper*). Der starke Blutgehalt sämtlicher Organe wird häufig verzeichnet und als ständiger Befund, neben dem meist vorhandenem starken subcutanen Fettpolster, die auffallende Kleinheit der Nebennieren.

Durch die stetige Wiederkehr dieser letzteren Erscheinung wurde die Aufmerksamkeit der Autoren besonders darauf gerichtet, und, abgesehen von der Erwähnung bei Anencephaliefällen im allgemeinen, haben sich verschiedene Autoren mit den Veränderungen an diesem Organ speziell befaßt. So fand z. B. *Landau* in 13 Fällen von Anencephalien eine Hypoplasie der Nebennieren, und zwar diese Hypoplasie ausschließlich auf Kosten der Rinde; das Mark war nicht hypoplastisch, wie denn auch die diesem entsprechenden Gewebselemente des chromaffinen Systems keine Hypoplasie aufwiesen. *Landau* erblickt das Wesentliche in einem verfrühten, intensiven Einsetzen der Oberflächengestaltung, bestehend in Furchung und Degeneration der inneren Rindenteile auf Kosten der Größenzunahme. Dadurch kommt es zum Wachstumsstillstand des ganzen Organs. Eine Zusammenstellung der Gesamtveränderungen an den innersekretorischen Drüsen, die etwas für die Anencephalie Charakteristisches zu haben scheinen, gibt *Kiyono*. Voraus bemerkt sei, daß man eine relative Selbständigkeit des innersekretorischen Apparates von der zweiten Hälfte der Fetalzeit ab annimmt. Verf. untersuchte 11 Fälle von Anencephalie und kam dabei zu folgenden Ergebnissen: Alle vorliegenden Fälle zeichnen sich durch starkes Fettpolster aus. Die Hypophyse ist stets mißbildet oder fehlt; am ehesten ist ihr vorderer oraler Anteil vorhanden, der an verschiedenen Stellen zwischen Rachendach und Schädelhöhle liegen kann. Der Hinterlappen ist, wenn überhaupt angelegt, meist nur mikroskopisch nachweisbar. Eine Rachenhypophyse kann in sehr variabler Form und Größe bestehen, evtl. mit flimmerndem Zylinderepithel bekleidet. Histologisch findet man vor allem stark erweiterte Blutgefäße, die Drüsenelemente sind zusammengedrückt, die Zellen vorwiegend eosinophil. Die Epiphyse hat Verf. nie gefunden. Die Schilddrüse bietet makroskopisch keine Zeichen einer Mißbildung; die Struktur ist je nach dem Alter der Fehlbildung verschieden, gemeinsam mit den Befunden bei

normalen Neugeborenen ist die hochgradige Hyperämie. Fast nie sind die Epithelkörperchen untersucht, in 3 Fällen fanden sich keine Besonderheiten. Die Thymus zeigt in bezug auf ihre Form, Lagerung und Gewicht keine nennenswerten Differenzen. Nicht einheitlich sind die Befunde an den *Hassal*schen Körperchen und die hin und wieder auftretenden eosinophilen Zellen. Sehr stark schwankt das Pankreas im Gewicht; es kann lymphknötchenartige Gewebsmißbildungen und starke Differenzen in der Bildung und Größe der Inseln aufweisen wie bei normalen Feten. Die Nebenniere ist hypoplastisch (Gewicht beider Nebennieren fast stets unter 1,0 g), ihr Volumenverhältnis zur Niere schwankend. Die schmale Rinde tritt gegen das verbreiterte und hyperämische Mark gut heraus. Dieses zeigt häufig mit großen Fetttropfen gefüllte Zellen, während in jener, im Gegensatz zu den anderen Organen, feintropfiges Lipoid nachweisbar ist. Männliche und weibliche Keimdrüsen weichen in wesentlichen Punkten nicht von der Norm ab. Diese Befunde *Kiyonos* können wir als typisch gelten lassen, denn die ganzen übrigen Angaben der Literatur, mögen sie in unwesentlichen Punkten vielleicht etwas schwanken, decken sich mit ihnen. Ausgehend von dieser Basis wollen wir versuchen, uns die von der Norm abweichenden Befunde unseres Falles zu erklären.

In der allgemeinen Hyperämie der Organe und der geringfügigen Lymphocytose fanden wir keinen charakteristischen Unterschied gegen die Norm, und es bleibt uns nur die Alteration des endokrinen Systems zu erklären. Als Ausgangspunkt wählen wir, durch den lange bekannten und besonders in die Augen fallenden Befund ausgezeichnet, die Nebenniere. Von früheren Erklärungsversuchen wollen wir nur wenige bedeutsame erwähnen und unter ihnen als ersten denjenigen von *Weigert*, der die Hypoplasie von Nebennieren und die Hirnmißbildung als Ausdruck einer korrespondierenden mangelhaften Gehirn- und Sympathicusentwicklung auffaßte; später modifizierte er seine Angaben dahingehend, daß nur die mangelhafte Entwicklung der vorderen Hirnregion in Frage käme. Dies letztere unterstreicht und betont noch besonders *Zander*. Da die Erklärung sich nicht beweisen ließ, versuchten andere Forscher auf dem umgekehrten Wege zum Ziel zu gelangen. *Alexander* nahm als das Primäre eine Hypoplasie der Nebennieren an; durch die mangelhafte Entwicklung und Sekretion der spezifischen Produkte, namentlich des Lecithins, werde das Gehirn in seiner Entwicklung beeinflußt. Doch erhielt diese Hypothese einen schweren Stoß durch die Untersuchungen *R. Meyers*, der bei 2—5 Monate alten anencephalen Feten keine Veränderungen an den Nebennieren feststellen konnte. Eigenartig ist der Erklärungsversuch *Landaus*. Verf. geht davon aus, daß Nebenniere und Vorderhirn einen merkwürdigen Parallelismus zeigen, der sich in mehrfachen Analogien der Phylogenese (z. B. höchste Entwicklung

beider Organe bei Menschen), der morphologischen Gestaltung und des stofflichen Aufbaues äußert. Unter pathologischen Verhältnissen erleiden daher beide auch gleichsinnige Veränderungen. Die neueste Erklärung stammt von *Kohn* und läßt uns am besten den Zusammenhang der ganzen Störungen begreifen. Sie bringt die Befunde an den innersekretorischen Organen auf *eine* Linie und ich möchte mich für die Entstehung der Mißbildungen am innersekretorischen System des vorliegenden Falles der Theorie von *Kohn* durchaus anschließen. Bei der Durchforschung der intracraniellen Organe von 11 Anencephaliefällen findet *Kohn* als typischen Befund, daß in keinem Falle die Ausbildung der Hypophyse normal war: es differieren die Größe des Organs, die Lage (an den verschiedenen oben erwähnten Orten) und die Struktur; es finden sich weite Bluträume, Blutungen und, ein Befund, der im allgemeinen nicht angegeben wird, bei wenig Eosinophilen reichlich eigenartige große helle Zellen. Eine Neurohypophyse ist oft gar nicht vorhanden, meist sehr klein, oder doch entweder ohne Verbindung mit dem Gehirn oder dem Hypophysenvorderlappen. Diese Hypophysenmißbildung ist nach Ansicht *Kohns* typisch für die Anencephalie und sie findet sich ganz entsprechend an unserem Fall. Wir hätten damit zugleich eine einleuchtende Erklärung für die Adipositas anencephaler Früchte. Für die hypophysäre Fettsucht, die Dystrophia adiposo-genitalis nimmt man eine Funktionsstörung des Hinterlappens an; in der anencephalen Fettsucht sehen wir demnach eine ganz analoge Erscheinung. *Kohn* kommt auf Grund seiner Untersuchungen und Überlegungen zu dem Resulat, „daß die Ursache für die Nebennierenhypoplasie bei Anencephalie nicht mit dem Hirndefekt an sich, sondern in der damit verknüpften Störung der intracraniellen endokrinen Organe zu suchen sein dürfte". Bei unserer Unkenntnis über das Wesen und Wirken der Hormone wissen wir über die Art und Weise des Chemismus und der gegenseitigen Beeinflussung dieser Organe noch nichts Bestimmtes.

Ein feststehender Befund bei Anencephalie ist einerseits der mit der Rindenhypoplasie verbundene Lipoidgehalt der Nebenniere im Vergleich zu der lipoidfreien Rinde bei normalen Neugeborenen. Andererseits findet man — das Erwähnen dieser beiden Befunde im Zusammenhang mag befremdend erscheinen — eine ganz auffallende Bevorzugung des weiblichen Geschlechts unter den Anencephalen. So sind z. B. neben zahlreichen Angaben in der Literatur in demselben Sinne, von den 11 Anencephalen *Kiyonos* 7 weiblich und *Gentili* gibt aus einem Material von 76 Anencephalen 81,6% weibliche Früchte an. Daß zwischen Nebennieren und Keimdrüsen irgendwelche Beziehungen bestehen, ist schon länger bekannt. *Leupold* versucht in einer Arbeit die Frage zu klären. Er bemerkte bei Kindern mit Hypernephromen häufig Frühreife, andererseits nach Entfernung der Keimdrüsen eine Hypertrophie der

Nebennierenrinde, und stellt einen unverkennbaren Einfluß der Körpergröße auf das absolute Gewicht der Nebennieren und Hoden fest. Das Gewichtsverhältnis von Hoden und Nebenniere soll konstant sein und demnach beide Organe in innerer Abhängigkeit voneinander stehen, die sich in einem bestimmenden Einfluß namentlich während der Wachstumsperiode äußert. In der quantitativen und qualitativen Fettablagerung in beiden Organen zeigt sich ein deutlicher Parallelismus; die Entfernung der Nebennierenrinde führt zu Degeneration der Samenepithelien, besonders bei jugendlichen Tieren. Speziell mit dem Geschlecht der Anencephalen befaßt sich *Gentili*, doch arbeitet er mit wenig beweiskräftigen Argumenten. Er findet die Nebennierenrinde lipoidarm (im Hinblick auf die lipoidfreie Rinde des normalen Neugeborenen ein nicht recht verständlicher Befund, denn wenn Verf. überhaupt Lipoid findet, müßte er die Rinde eher als lipoidreich bezeichnen). Er bemerkt, daß die Nebennierenrinde vor den Genitalien angelegt sei und daher auch vorher Lipoid erzeuge. Die Differenzierung zum männlichen Geschlecht soll durch Lipoidreichtum begünstigt werden, bei Lipoidmangel unterbleibt sie. Neben der unbewiesenen Tatsache, daß die Nebennieren wirklich vor den Keimdrüsen Lipoid erzeugen, und den unklaren Angaben über Lipoidbefunde in der Rinde erscheint uns für die Lösung der Frage des Geschlechts bei Anencephalen nichts gewonnen.

Von Bedeutung sind dagegen mehrere Arbeiten über Lipoidstoffwechsel, Keimdrüsen, und deren Beziehungen zu anderen Organen, die in neuerer Zeit von *Jaffé* und seinen Mitarbeitern veröffentlicht wurden. Diese Autoren lehnen zwar ein so enges Ineinandergreifen der Funktion von Keimdrüse und Nebenniere ab, wie es sich *Leupold* dachte. Doch zeigen auch ihre Untersuchungen, daß wenigstens nähere Beziehungen bestehen müssen, bedingt durch die Rolle, die beide Organe für den Lipoidstoffwechsel spielen. Wir können an dieser Stelle nur die Ergebnisse der Untersuchungen erwähnen und müssen es weiteren Arbeiten und Überlegungen überlassen, den Chemismus im einzelnen und das Wesen seiner Auswirkung auf beide Organe aufzudecken. Ein direktes Abhängigkeitsverhältnis im Lipoidstoffwechsel der Nebennieren und Ovarien im Sinne einer Unterordnung des einen Organs ist nach *Berberich* abzulehnen; ein Zusammenhang wird aber durch das Vorkommen derselben Lipoide wahrscheinlich gemacht. Vielleicht ist die Lipoidablagerung Vorbedingung für die Bildung eines spezifischen Sekrets; dieses Ablagerungs- und Spaltungsvermögen kommt der Nebenniere in stärkerem Maße zu als den Ovarien. Der Lipoidstoffwechsel ist in diesen beim Kinde anders als beim geschlechtsreifen Weibe, wie wir denn auch als Ausdruck einer ähnlichen Schwankung die normale kindliche Nebenniere lipoidfrei, die des erwachsenen Menschen stark lipoidhaltig finden. *Yamauchi* konnte in den Primordialfollikeln nur selten

Fett feststellen, in den jungen reifenden Follikeln der Kinder dagegen Glyzerinester und andere, die bei der Atrophie zunehmen und in den atretischen Follikeln noch lange nachweisbar sind. Beim geschlechtsreifen Weibe treten Lipoide auf, aber in späteren Stadien der Reife und verschwinden bei Atresie bald wieder. Auch im Hoden fand *Oppermann* eine Speicherung wie in den Ovarien. Bei Knaben im Alter von 1—9 Monaten liegen schon in den reichlichen Zwischenzellen Cholesteringemische, die nur innersekretorische, keine trophische Funktion haben; dagegen sind bei Säuglingen in den ersten 14 Tagen nur spärliche Zwischenzellen mit Glyzerinestern vorhanden. Untersuchungen von *Bär* ergaben bei kastrierten Tieren keine auffallenden Abweichungen in der Nebenniere; die Lipoidmenge war nicht vermehrt, dagegen traten häufig Fettsäure und Seifen auf, die Verf. als degenerative Veränderungen der Nebennierenrinde infolge der Kastration aufzufassen geneigt ist. Bei Lipoidfütterung tritt in Keimdrüsen und Nebennieren eine gleichmäßige Speicherung ein. Ablehnend gegen diese wechselseitigen Beziehungen verhält sich *Lotz*, der weder ein konstantes Gewichtsverhältnis zwischen Nebenniere und Hoden noch eine Abhängigkeit im Lipoidgehalt feststellen konnte. Er meint, daß der Parallelismus vielleicht durch den Blutlipoidgehalt bedingt sei.

Alle diese Befunde sind nichts weniger als eindeutig und man könnte an den erwähnten Beziehungen überhaupt zweifeln. Halten wir uns aber noch einmal die hypophysär bedingten Störungen des ganzen innersekretorischen Systems vor Augen, das sich stets an den veränderten Mark-Rindenproportionen und dem Auftreten reichlicher Lipoide in der Nebennierenrinde äußert, erinnern wir uns, daß ein ganz auffallend großer Prozentsatz der Anencephalen weiblich ist und daß der Gesamtlipoidstoffwechsel von Bedeutung für die Keimdrüsen ist, so ist es doch fast zwingend, hier irgend einen tieferen Zusammenhang anzunehmen. Wir fanden ja schon beim Neugeborenen einen Unterschied im Lipoidgehalt der Keimdrüsen insofern, als sich in den Primordialfollikeln nur selten Fett, in den Hodenzwischenzellen dagegen schon in den ersten 14 Tagen Glyzerinester finden. Von einer Störung des Stoffwechsels des Anencephalus in anderer Richtung ist nichts bekannt; man hat nie etwas gefunden, was darauf hingedeutet hätte. Wenn außer der Mißbildung des nervösen Zentralorgans die ganzen inneren Organe weder makroskopisch noch mikroskopisch eine charakteristische Veränderung erkennen lassen, so ist es auch zum mindesten unwahrscheinlich, daß eine solche Störung besteht. Bei der in allen Fällen gefundenen abnorm gebildeten Hypophyse mit ihren Folgewirkungen auf die Nebennieren, vielleicht auch auf die Keimdrüsen direkt, der konsekutiven Adipositas, bei dem zweifellos bestehenden, durch den Lipoidstoffwechsel bedingten Zusammenhang scheint uns eine Erklärung dieser ganzen Erscheinungen durch hormonale Alterationen berechtigt und allein befriedigend.

Für die Beurteilung der Funktionen der einzelnen Gehirnteile und der ihnen innewohnenden Entwicklungsmöglichkeiten erscheint ein Vergleich der klinischen Erscheinungen mit den anatomischen Substraten besonders bedeutungsvoll. Für die Überlassung der Krankengeschichte sind wir Herrn Dr. *Stamm*, leitendem Oberarzt des Kinderkrankenhauses Rothenburgsort-Hamburg, zu großem Dank verpflichtet.

Das Kind wurde, wie schon oben erwähnt, zur erwarteten Zeit geboren und schrie sofort laut. Der Befund bei der Aufnahme in das Krankenhaus ergibt ein äußerst kräftig gebautes Mädchen mit rosiger Hautfarbe und leicht ikterischem Unterton. Guter Turgor der Gewebe, das Fettpolster ist reichlich entwickelt, der Muskeltonus durchweg normal. Gesicht, insbesondere die Nase und die Augengegend sind livide verfärbt und zeigen ein gedunsenes Aussehen (das Kind soll in Gesichtslage geboren sein). Der ganze Körper fühlt sich kalt an; die Rectaltemperatur beträgt 31,2°.

Am Schädel finden sich die schon im Obduktionsbefund erwähnten Verhältnisse; Nase, Wangen und Mund erscheinen normal. Die Bulbi sind stark vorgedrängt und blutig injiziert, die Pupillen groß, es besteht kein Nystagmus. Thorax in äußerer Bildung ohne Besonderheiten. Herz: Töne laut, Aktion verlangsamt, etwa 90 pro Minute, Puls nicht fühlbar. Lunge normal, nicht aussetzende Atmung, Atemgeräusch regelrecht. Abdomen: weich, Leber und Milz nicht tastbar, der von der Hebamme angelegte Nabelverband bleibt liegen. Die Ohren sind äußerlich in der Form mißbildet und gewulstet. Nervensystem: Facialis phänomen besonders stark positiv im Bereich des oberen Astes. Lippen- und Hampelmannphänomen negativ. Die Saug- und Schluckreflexe sind vorhanden. Die linke Pupille ist groß und rund, die rechte eng und entrundet; beide reagieren nicht auf Lichteinfall; da die Augen nicht spontan geöffnet werden, läßt sich Corneal- und Conjunctivalreflex nicht auslösen. Babinski und Oppenheim negativ. Das Kind schreit laut und heftig, aber eigenartig kurz und schrill; keine Krämpfe oder Tremor. Mimik im Sinne einer Reaktion der Gesichtsmuskeln auf Reize durch Berührung, Kneifen, Stechen oder durch Geschmacksreize besteht auch nicht in Andeutungen. Die einzige Reaktion auf Schmerzreize besteht in Zuckungen in beiden Beinen, die als Abwehrbewegungen gedeutet werden; die Beine werden auch spontan bewegt und sind dabei von den Bewegungen des normalen Neugeborenen nicht zu unterscheiden. Greifreflexe, statische Reflexe und Schallreaktionen sind nicht vorhanden.

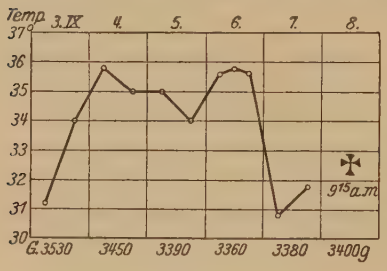

Abb. 7.

Dem Krankenbett entnehmen wir noch einige Daten über den weiteren Lebenslauf des Kindes; die Schwankungen der Temperatur und des Körpergewichts sind aus der Tabelle zu entnehmen (Abb. 7). Am 4. IX. — die Geburt war am 3. IX. — geht Meconium ab. Tags darauf bleibt trotz reichlicher Wärmezufuhr durch Wärmflaschen die Untertemperatur bestehen, wenn auch nicht in so starkem Maße. Der Puls ist nicht fühlbar, die Herzaktion 90—92 pro Minute. Am 6. IX. treten an der Außenseite beider Unterschenkel Blasen mit trüb-serösem Inhalt auf, veranlaßt durch die Wärmflaschen. Stuhl-Meconium, Urin o. B. Weiterhin verstärkt sich der Ikterus; große Temperaturschwankungen treten auf. Die

Granulationen auf dem Kopf sezernieren eine helle gelbe, unangenehm riechende Flüssigkeit, in der sich mikroskopisch massenhaft Kokken und Stäbchen jeder Art zeigen. Der Nervenbefund ist unverändert. In der Nacht zum 8. IX. treten Wasserstühle und mehrmaliges Erbrechen auf. Über den Lungen basal vereinzelte klingende Rasselgeräusche. Exitus letalis am 8. IX.

Von klinischen Erscheinungen, die das Kind bot, fiel schon kurz nach der Geburt die starke Untertemperatur von 31,2 auf, die während des ganzen Lebens mit Schwankungen angedauert hat und auch durch die terminale Pneumonie keine Steigerung erfuhr. Wir sehen ein vollkommenes Versagen der Wärmeregulierung, wie sie der normale Neugeborene besitzt; wäre nicht durch dauernde Wärmflaschen die Temperatur der Umgebung immer ungefähr auf derselben Höhe erhalten worden, so hätten sich bestimmt noch weit stärkere Schwankungen ergeben. Das Wärmezentrum wird, wie andere vegetative Zentren im Zwischenhirn angenommen und da dieser Teil des Zentralorgans nicht ausgebildet war, muß natürlich auch seine Funktion, hier eben die Regelung der Körpertemperatur, ausfallen. Dieselbe Erklärung müssen wir für die Bradycardie heranziehen. Die Einwirkungen höherer nervöser Zentren auf das Herz gehen über den Vagus als Depressor und den Sympathicus als Accelerans, man könnte also von vornherein an einen überwiegenden Vagustonus denken. Anatomisch ließ sich aber eine besonders gute Bildung des Vagus nicht feststellen, und wenn wir die Verhältnisse am innersekretorischen System berücksichtigen, müssen wir im Hinblick auf die breite, blutreiche Nebennierenmarkzone eher an einen erhöhten Sympathicotonus denken. Es ist anzunehmen, daß das Herz unbeeinflußt von höheren Zentren des Gehirns gewissermaßen in seinem eigenen langsamen Rhythmus arbeitete, wobei die Untertemperatur des ganzen Körpers noch als verlangsamendes Moment der Herzaktion hinzugekommen sein mag. Daß die Atmung normal, gleichmäßig und nicht aussetzend war, leuchtet bei der Lokalisation der ausgedehnten Atemzentren in der Oblongata und dem obersten Cervicalmark und der anatomisch guten Ausbildung dieser Teile ohne weiteres ein. Diese mangelhafte Regelung einer Reihe der wichtigsten vegetativen Funktionen und damit die stark geschwächte Vitalität des Kindes bedingen seine Lebensunfähigkeit. Ohne sorgsame Pflege wäre es schon früher an den aus der Mißbildung an sich resultierenden Mängeln zugrunde gegangen, ohne daß eine Pneumonie als Todesursache hätte hinzuzukommen brauchen.

Durch frühere Untersuchungen ist es bekannt und immer wieder bestätigt, daß Mißbildungen, die nur über die Oblongata verfügen, regelrechte Saug- und Schluckbewegungen ausführen können und so hat die Feststellung dieser Fähigkeit keine weitere Bedeutung. Sie beweist uns nur wieder, daß sensible und motorische Nerven, die histologisch nur dünne, überwiegend aus Bindegewebe bestehende Fasern

sind, in ihrer Funktion nicht so stark geschädigt zu sein brauchen, wie man nach dem histologischen Bild annehmen würde. Das Schreien des Kindes als Reflexvorgang bei Hungergefühl ist eine der ältesten Reaktionen des Organismus und muß geschieden werden in das eigentliche laute Schreien und ein gleichmäßiges Wimmern. Sieht man sich unter diesem Gesichtspunkt die veröffentlichten Fälle durch, so findet man fast überall diese Scheidung und das verschiedene Verhalten der Anencephalen in dieser Richtung betont: der eine schreit dauernd, der andere wimmert meist und schreit selten, ein dritter schreit nur periodisch bei Nahrungsbedürfnis und wieder andere sind so gut wie stumm. Der histologische Befund dieser Fälle bestätigt im wesentlichen die Ansicht *Bechterews*, wonach in der Gegend der hinteren Vierhügel ein Stimmzentrum vorhanden ist, zu dem der Kern der hinteren Vierhügel gehören soll. Nach den Beobachtungen *v. Muralts* und *Sternbergs* und auch im Hinblick auf unseren Fall, wo von den Vierhügelkernen nichts nachzuweisen war, müssen wir aber annehmen, daß die Grenze des Phonationszentrums noch ein Stückchen tiefer liegt, daß evtl. der Kern der hinteren Vierhügel gar nicht mehr dazugehört. Möglicherweise haben wir die eigentümlich schrille Art des Schreiens auf eine Bildungsanomalie des Zentrums zu beziehen.

Die sensiblen Leistungen unseres Kindes sind, soweit wir nach den ausgelösten Reaktionen urteilen können, sehr gering. Bei Reizen durch Stechen oder Kneifen an einer beliebigen Stelle des Körpers ist als einzige Reaktion des ganzen Organismus eine Zuckung der Beine bemerkbar, die in der klinischen Beobachtung als schwache Abwehrbewegung gedeutet wurde. Regelrechte Abwehrbewegungen in der gewohnten Art, mimische Reaktionen oder ein Schreien bei Schmerzreiz sind nicht beobachtet. Histologisch fanden wir das erste sensible Neuron stets vollkommen ausgebildet, den ersten Teil des Reflexbogens intakt, wie auch der Eigenapparat des Rückenmarks einschließlich der Vorderwurzelzellen in normaler Weise angelegt ist und bei anatomischer Betrachtung keinen Anhaltspunkt für Funktionsuntüchtigkeit erkennen läßt. Zudem müßte man bei den fehlenden Pyramidenbahnen eine gesteigerte Erregbarkeit erwarten. Ziehen wir weiterhin in Betracht, daß die vordere Wurzel als starkes Bündel und teilweise markhaltig vorhanden war, daß das Kind Spontanbewegungen ausführte, so bleibt uns nur die Annahme, daß entweder die sensiblen Endplatten funktionsuntüchtig sind oder, daß zum Zustandekommen von Abwehrbewegungen höhere, hier fehlende Zentren notwendig sind. In der Literatur finden sich zwar verschiedentlich Angaben, daß die Endausbreitung der peripheren Nerven gegen die Norm reduziert sei; wir sehen aber, bewiesen durch den positiven Facialisreflex, die Endausbreitungen des Trigeminus funktionsfähig und da die Gesamtausbildung der Hirnnerven derjenigen

der Spinalnerven und ihrer Kerne eher nachsteht, ist von vornherein die Annahme einer Schädigung der sensiblen peripheren Nervenendigungen unwahrscheinlich. Wir kommen mit *Sternberg* zu dem Schluß, „daß die Abwehrbewegungen der Extremitäten die Mitwirkung höherer Hirnteile und anderer Bahnen erfordere" und müssen die Lokalisation dieser Zentren in die Grenzgebiete von Zwischenhirn und Mittelhirn verlegen. Eine genaue Lokalisation für das normal gebildete Gehirn vorzunehmen aus den Befunden am mißbildeten geht nicht an, denn letzteres hat sich ja unter ganz veränderten Bedingungen entwickelt. Die übergeordneten Teile und ihr Einfluß auf die niedern in formativer und funktioneller Beziehung hat nie bestanden und so ist es denkbar, daß diese untergeordneten Teile eine größere Differenzierung erfahren. Es ist möglich, daß Funktionen, die in phylogenetisch späteren Zeiten das Endhirn übernommen hat, zum Teil das Mittelhirn leistet und daß unter den veränderten Bedingungen entwicklungsgeschichtlich alte Funktionen wieder zum Vorschein kommen; vielleicht wohnt auch diesen Hirnteilen eine gewisse Entwicklungs- und Differenzierungsfähigkeit aus sich heraus inne, die sie befähigt, neue Aufgaben zu bewältigen. Eine genaue Lokalisierung dieser Abwehrzentren läßt sich nicht durchführen, nur so viel ist zu sagen, daß sie an der untersten Grenze der wohlgebildeten Hirnsubstanz liegen müssen, da wir eine Andeutung von Abwehrbewegungen bei Reizversuchen erhalten, ein kleiner Teil dieser Zentren also vorhanden sein muß. Leichter fällt uns die Erklärung der Erscheinung, daß der Facialisreflex, besonders in den Oberlidern positiv ist. Dieser Reflex, der im Gegensatz zu dem Komplex der Abwehrbewegungen nur in einer einfachen Muskelzuckung besteht, erfordert zum Zustandekommen keinerlei höhere Zentren und ist den gewöhnlichen Rückenmarksreflexen gleichwertig. Der Hautreiz geht über das Ganglion *Gasseri* zum Hirnstamm und zur spinalen Trigeminuswurzel, im mittleren Drittel der Oblongata springt der Impuls über Schaltzellen zum Facialis und setzt sich von da wieder nach der Peripherie fort. Bei Reizung des ersten Trigeminusastes fällt die Facialiszuckung besonders kräftig aus, im dritten Ast ist sie am schwächsten, denn hier spricht der Nerv nur sehr wenig oder gar nicht an, wie uns das fehlende Lippenphänomen beweist. Histologisch finden wir an der spinalen Trigeminuswurzel in der weniger deutlichen Strukturierung der Ganglienzellen und ihrer geringeren Anzahl in den dorsalen Partien Befunde, die uns die klinische Erscheinung verständlich machen. In den Kerngebieten sind die Anteile der peripheren Nervenäste noch getrennt, und zwar so, daß der erste Ast ventral, der zweite in der Mitte und der dritte Ast dorsal gelegen ist. Nach den erhaltenen Reflexen ergibt sich der Schluß, daß der dorsale Teil der spinalen Trigeminuswurzel schlechter ausgebildet bzw. völlig zerstört ist, die übrigen Anteile

jedoch regelrechte Bildung und Funktion besitzen. Die histologischen und klinischen Befunde stimmen also gut überein. Eine ruckartige einmalige Aktion der Körpermuskulatur, wie sie im Hampelmannphänomen zum Ausdruck und durch Impulse auf dem Wege der Pyramidenbahnen zustande kommt, ist bei dem völligen Mangel eben dieser Bahn natürlich unmöglich. Ebensowenig ist der mißbildete Organismus zu willkürlichen, d. h. pyramidalen Bewegungen fähig. Spontanbewegungen des Neugeborenen wurden klinisch beobachtet und waren in keiner Weise von denen eines normalen gleichaltrigen Kindes verschieden. Von diesen Bewegungen wird aber allgemein als feststehend angenommen, daß sie extrapyramidal verlaufen und wir haben damit in Übereinstimmung mit den mikroskopischen Befunden von der Intaktheit der Vorder- und Seitenstranggrundbündel den klinischen Beweis für die Funktionstüchtigkeit der extrapyramidalen motorischen Bahnen, d. h. des Tractus rubrospinalis und tectospinalis. Fehlender Babinski und fehlender Oppenheim gehen mit fehlender Pyramidenbahn Hand in Hand. Bei der Funktionsfähigkeit des Facialis mag vielleicht die gänzlich fehlende Mimik des Kindes auffallen. *Bechterew* hat durch Tierexperimente und Krankenbeobachtungen festgestellt, daß die mimischen Zentren hauptsächlich im Sehhügel liegen; wenn man auch mit *Sternberg* annimmt, daß es noch tiefer sitzende derartige Zentren gibt, so haben wir doch zweifellos das Fehlen der Mimik auf einen zentralen Mangel, nicht auf einen solchen in den zentrifugalen oder zentripetalen Bahnen zu beziehen.

Sensorische Leistungen sind nicht nachzuweisen. Auf Schallreize reagiert das Kind überhaupt nicht; eine Erscheinung, die durch das Zusammenwirken des allgemeinen mißbildeten zweiten sens. Neurons, des fehlenden Zentrums und der fehlenden Pyramidenbahn bedingt wird. An den Augen läßt sich Corneal- und Conjunctivalreflex nicht auslösen, weil diese überhaupt nicht spontan geöffnet werden. Der Oculomotorius ist stark reduziert, daß er nicht bis zu den Augenmuskeln heranreicht,wiewohl sein Abgang am oberen Rand der Brücke deutlich erkennbar ist. Infolgedessen sind alle normalerweise von ihm versorgten Muskeln, unter anderen auch der Levator palpebrae sup. vollständig gelähmt. Mitten im retrobulbären Fett sahen wir den Opticus enden; eine Lichtreaktion der Pupillen schließt sich damit von selbst aus. Die verschiedene Weite und Form der Pupillen hat man sich wohl entstanden zu denken durch endogene Reizzustände des sympathischen bzw. parasympathischen Systems. Diese Reize waren jedenfalls wechselnd und nicht gleichsinnig, denn bei der Obduktion waren beide Pupillen rund und gleich weit. Ob das statische Organ an sich nicht in vollkommener Weise zur Entwicklung gekommen war, oder ob das Ausbleiben reflektorischer Erscheinungen bei statischen Reizen nur auf den

Mangel der Zu- und Ableitung oder das Nichtvorhandensein des Zentrums zu beziehen ist, vermögen wir nicht mit Bestimmtheit zu entscheiden. Es scheint aber doch wohl das Labyrinth in funktionsfähigem Zustande vorhanden zu sein; das Organ reguliert unter anderen den Tonus der Muskulatur und dieser wird im klinischen Befund ausdrücklich als normal bezeichnet. Ziehen wir das völlige Fehlen der Pyramidenbahnen in Betracht, bei normalen Menschen stets die Ursache einer muskulären Hypertonie, so zwingt uns das zu der Annahme, daß durch Einwirkung dieses regulierenden Organs mit Hilfe erhaltener zentrifugaler Bahnen der erhöhte Muskeltonus kompensiert wird oder, noch wahrscheinlicher, daß von dort aus eine direkte Einwirkung auf das Muskeltonuszentrum im Mittelhirn stattgefunden hat und dieses dann wieder den normalen Tonus herstellte. Wieder haben wir damit ein Beispiel, wie sich das rudimentäre Organ ohne höhere Zentren den veränderten Bedingungen und Aufgaben anpaßt.

Überblicken wir die Lebensäußerungen des Anencephalen, so unterscheidet er sich vom normalen Neugeborenen durch seine mangelhafte Wärmeregulierung, die Bradycardie, das Fehlen willkürlicher Muskelinnervation und reflektorischer Abwehrbewegungen, die völlig mangelnde Mimik und den Defekt der höheren Sinnesnerven. Bei den klinisch beobachteten Fällen der Literatur sind entsprechend den anatomischen Substraten Lebensäußerungen in den verschiedensten Kombinationen festgestellt worden. Gemeinsam ist ihnen zu allermeist das Saug- und Schluckvermögen, das Schreien und eine leidliche Regulierung der vegetativen Funktion; vielfach sind die Fähigkeiten größer als man nach dem anatomischen Befund erwarten sollte. Man kann an eine kompensierende Höherentwicklung der verbliebenen Hirnteile denken, jedoch nicht in dem Sinne, als ob einfach eine Art niederorganisierter Mensch zustande käme. Die Ausbildung des übrigen Körpers entspricht ja nicht dem des Gehirns und die Hirnteile entwickeln sich nicht unter dem Gesichtspunkte der Auslese nach Zweckmäßigkeit. Man kann also auch nicht, wie es vielfach geschieht, von Gebilden des nervösen Zentralorgans reden, die für den Anencephalen „wichtig" oder „bedeutungsvoll" sind. Der Anencephalus ist vielmehr in Wahrheit eine Fehlbildung und durch die Mängel seiner inneren Organisation und sekundäre tief eingreifende Alterationen zum Leben unfähig.

Literaturverzeichnis.

Alessandrini, Die Anencephalie vom anatomisch-embryologischen, physiologischen und pathologischen Standpunkt. Monatsschr. f. Psychiatrie u. Neurol. **28.** 1910. — *Alexander,* Untersuchungen über die Nebenniere und ihre Beziehung zum Nervensystem. Beitr. z. pathol. Anat. u. z. allg. Pathol. **11.** 1892. — *Arnold,* Gehirn, Rückenmark und Schädel eines Hemicephalus. Beitr. z. pathol. Anat.

u. z. allg. Pathol. **11**. 1892. — *Baer-Jaffé*, Lipoiduntersuchungen in Nebennieren bei Anencephalus. Zentralbl. f. Pathol. **35** 1924/25. — *Baer-Jaffé*, Lipoidbefunde in Nebennieren und Keimdrüsen bei Kaninchen. Zeitschr. f. d. ges. Anat., Abt. 2: Zeitschr. f. Konstitutionslehre **10** 1925. — *Bechterew*, Die Funktionen der Nervenzentra. Jena 1908. — *Berberich-Jaffé*, Der Lipoidstoffwechsel der Ovarien. Zeitschr. f. d. ges. Anat., Abt. 2: Zeitschr. f. Konstitutionslehre **10** 1925. — *Biedl*, Innere Sekretion. Berlin 1913. — *Brouwer*, Klinische anatomische Untersuchungen über partielle Anencephalie. Zeitschr. f. Neurol. u. Psychiatrie **32** 1916. — *Dürcken*, Einführung in die Experimentalzoologie. Berlin 1919. — *Edinger*, Vorlesungen über Bau und Verrichtungen des Nervensystems. Leipzig 1912. — *Edinger-Fischer*, Ein Mensch ohne Großhirn. Pflügers Arch. f. d. ges. Physiol. **152**. 1913. — *Ernst*, Mißbildungen des Nervensystems. In: Schwalbes Morphologie der Mißbildungen. 3. Teil. Jena 1909. — *Flechsig*, Leitungsbahnen in Gehirn und Rückenmark der Menschen. Leipzig 1876. — *Gamper*, Bau und Leistungen eines menschlichen Mittelhirnwesens. Zeitschr. f. Neurol. u. Psychiatrie **102** u. **104**. 1926. — *Gentili*, Über das Geschlecht der Anencephalen. Zentralbl. f. d. ges. Neurol. u. Psychiatrie **32**. 1923. — *Haller*, zit. nach *Petrén*. — *Hertwig*, Handbuch der Entwicklungslehre der Wirbeltiere. Jena 1906. — *Hertwig*, Entwicklung des Frosches unter Einfluß schwächerer und stärkerer NaCl-Lösungen. Arch. f. mikroskop. Anat. **44**. 1895. — *Heubner*, Mißgeburt mit vollständigem Mangel des Großhirns. Charité-Annalen **33**. — *Ilberg*, Anatomische Befunde bei einem 6täg. Rinde, bei dem das Gehirn fehlte. Monatsschr. f. Neurol. u. Psychiatrie 1899. — *Jaffé*, Einiges über Keimdrüsen und Gesamtorganismus. Zeitschr. f. d. ges. Anat. Abt. 2: Zeitschr. f. Konstitutionslehre **11**. 1925. — *Jakoby*, Über sehr frühzeitige Störungen in der Entwicklung des Zentralnervensystems. Virchows Arch. f. pathol. Anat. u. Physiol. **147**. 1897. — *Kiyono*, Die endokrinen Organe bei Anencephalie. Virchows Arch. f. pathol. Anat. u. Physiol. **257**. 1925. — *Klopstock*, Familiäres Vorkommen von Cyclopie und Arhinencephalie. Monatsschr. f. Geburtsh. u. Gynäkol. **56**. 1921. — *Kohn*, Anencephalie und Nebenniere. Arch. f. mikroskop. Anat. u. Entwicklungsgesch. **102**. 1924. — *Kollmann*, Spina bifida und Canalis neurentericus. Anat. Anz. 1893. — *Landau*, Über Nebenniere bei Anencephalie. Zentralbl. f. Pathol. **24**. 1913. — *Lebedeff*, Entstehung der Anencephalie und Spina bifida bei Vögeln und Menschen. Virchows Arch. f. pathol. Anat. u. Physiol. **86**. 1881. — *Leonowa*, Ein Fall von Anencephalie. Arch. f. Anat. u. Physiol., anat. Abt., 1890. — *Leupold*, Beziehungen zwischen Nebennieren und männlichen Keimdrüsen. Zentralbl. f. Pathol. **31**. 1921. — *Lewy*, Neue Untersuchungen über Ursachen embryonaler Mißbildungen. Dtsch. med. Wochenschr. 1920. — *Letz-Jaffé*, Die Hoden bei Allgemeinerkrankungen. Zeitschr. f. d. ges. Anat., Abt. 2: Zeitschr. f. Konstitutionslehre **10**. 1925. — *Lucksch*, Experimentelle Erzeugung der Rachischisis. Zeitschr. f. Heilk. **25**. 1904. — *Manz*, Das Auge der hirnlosen Mißgeburten. Virchows Arch. f. pathol. Anat. u. Physiol. **51**. 1870. — *Masuda*, Hirnmißbildungen von menschlichen Feten. Monatsschr. f. Neurol. u. Psychiatrie **30**. 1911. — *Meyer*, Nebenniere bei Anencephalie. Virchows Arch. f. pathol. Anat. u. Physiol. **210**. 1912. — *Monakow*, Nervensystem eines Anencephalen. Korrespondenzbl. f. Schweiz. Ärzte 1892. — *Monakow*, Über Mißbildungen des Zentralnervensystems. Ergebn. d. allg. Pathol. u. pathol. Anat. 1899. — *Morgagni*, zit. nach *Petrén*. — *Muralt*, Über das Nervensystem eines Hemicephalen. Arch. f. Psychiatrie u. Nervenkrankh. **34**. 1901. — *Oppermann-Jaffé*, Lipoiduntersuchungen im kindlichen Hoden. Zeitschr. f. d. ges. Anat., Abt. 2: Zeitschr. f. Konstitutionslehre **10**. 1925. — *Petrén*, Beiträge zur Kenntnis des Nervensystems und der Netzhaut bei Anencephalie und Amyelie. Virchows Arch. f. pathol. Anat. u. Physiol. **151**. 1898. — *Ribbert*, Entstehung der Anencephalie. Virchows Arch. f. pathol. Anat. u. Physiol. **103**. 1883. — *Schaffer*, Vorlesungen

über Histologie und Histogenese. Leipzig 1920. — *Schürhoff*, Zur Kenntnis des Zentralnervensystems der Hemicephalen. Biblioth. med., Abt. C, **3**. 1894. — *Schwalbe*, Morphologie der Mißbildungen. Jena 1909. — *Spielmayer*, Die Diagnose „Entzündung" bei Erkrankung des Zentralnervensystems. Zeitschr. f. d. ges. Neurol. u. Psychiatrie **25**. 1914. — *Sternberg-Latzke*, Studien über einen Anencephalen, mit Beiträgen zur Physiologie des menschlichen Zentralnervensystems. Dtsch. Zeitschr. f. Nervenheilk. **24**. 1903. — *Stockard*, zit. bei *Dürcken*. — *Weigert*, Hemicephalie und Aplasie der Nebenniere. Virchows Arch. f. pathol. Anat. u. Physiol. **100**. 1885. — *Weigert*, Nachtrag zu (obigen) Mitteilungen. Virchows Arch. f. pathol. Anat. u. Physiol. **103**. 1886. — *Wichura*, Zwei Fälle von Anencephalie. Jahrb. f. Kinderheilk. **56**. 1902. — *Yamauchi*, Untersuchungen über den Follikelapparat der Ovarien. Zeitschr. f. d. ges. Anat., Abt. 2: Zeitschr. f. Konstitutionslehre **10**. 1925. — *Zander*, Über die Funktion und die genetischen Beziehungen der Nebennieren zu anderen Organen, speziell zum Großhirn. Beitr. z. pathol. Anat. u. z. allg. Pathol. **7**. 1890. — *Zingerle*, Über Störungen der Anlage des Zentralnervensystems. Zit. nach *Gamper*.

Lebenslauf

Am 22. Aug. 1902 als Sohn des Psychiaters Dr. F. Glatzel geboren besuchte ich 12 Jahre lang bis zum Abgang mit dem Reifezeugnis die Vorschule und das Realgymnasium meiner Heimatstadt Göppingen (Württbg.). Danach war ich ein halbes Jahr lang praktisch als Landwirt tätig. Vom Sommersemester 1921 bis Sommersemester 1923 besuchte ich die Universität Tübingen, Wintersemester 1923/24 die Universität Berlin, Sommersemester 1924 die Universität Königsberg, Wintersemester 1924/25 die Universität Wien und Sommersemester 1925 bis Wintersemester 1925/26 wieder die Universität Berlin. Die ärztliche Vorprüfung bestand ich am Ende meines 5. Semesters in Tübingen, das medizinische Staatsexamen am Ende meines 10. Semester in Berlin. Vom 1. August 1926 bis 1. April 1927 war ich am Pathologischen Institut des Allgemeinen Krankenhauses Hamburg-Barmbeck unter Leitung von Herrn Oberarzt Dr. Gerlach als Medizinalpraktikant tätig. Seit der Zeit bin ich als Medizinalpraktikant an der Mediz. Universitäts-Klinik Heidelberg (Geh.-Rat Prof. Dr. v. Krehl).